UNIVERSIDADE ESTADUAL DO CENTRO-OESTE, UNICENTRO-PR

AVALIAÇÃO DE CICATRIZAÇÃO DE FERIDAS SUPERFICIAIS E PROFUNDAS, APÓS A UTILIZAÇÃO DE CURATIVOS HEMOSTÁTICOS, EM CODORNAS (*Coturnix coturnix japonica*)

DISSERTAÇÃO DE MESTRADO

TAINÁ MARIA PEREIRA CHIQUITO

GUARAPUAVA - PR

2019

TAINÁ MARIA PEREIRA CHIQUITO

AVALIAÇÃO DE CICATRIZAÇÃO DE FERIDAS SUPERFICIAIS E PROFUNDAS, APÓS A UTILIZAÇÃO DE CURATIVOS HEMOSTÁTICOS, EM CODORNAS (*Coturnix coturnix japonica*)

Dissertação apresentada à Universidade Estadual do Centro-Oeste, como parte das exigências do Programa de Pós-Graduação em Ciências Veterinárias, área de concentração em Saúde Animal e Produção Animal Sustentável, para a obtenção do título de Mestre.

Orientadora: Profa. Dra. Margarete Kimie Falbo

Co-orientadora: Profa. Dra. Giuliana G. Kasecker

GUARAPUAVA – PR

2019

Catalogação na Publicação
Biblioteca Central da Unicentro, Campus Santa Cruz

R113d

Chiquito, Tainá Maria Pereira
Avaliação de cicatrização de feridas superficiais e profundas, após a utilização de curativos hemostáticos, em codornas (*Coturnix coturnix japonica*) / Tainá Maria Pereira Chiquito. – – Guarapuava, 2019.
xiii, 46 f. : il. ; 28 cm

Dissertação (mestrado) - Universidade Estadual do Centro-Oeste, Programa de Pós-Graduação em Ciências Veterinárias, área de concentração em Saúde e Produção Animal Sustentável, 2019.

Orientadora: Margarete Kimie Falbo
Coorientadora: Giuliana Gelbecke Kasecker Botelho
Banca examinadora: Jayme Augusto Peres, Werner Okano

Bibliografia

1. Ciências Veterinárias. 2. Lesão. 3. Própolis. 4. Subsulfato férrico. Título. II. Programa de Pós-Graduação em Ciências Veterinárias.

CDD 636.089

Tainá Maria Pereira Chiquito

Avaliação de cicatrização de feridas superficiais e profundas, após utilização de curativos hemostáticos em codornas (Cotumix cotumix japonica)

Dissertação apresentada à Universidade Estadual do Centro-Oeste, como parte das exigências do Programa de Pós-Graduação em Ciências Veterinárias, área de concentração em Saúde e Produção Animal Sustentável, para a obtenção do título de Mestre.

Aprovada em 18 de Dezembro de 2019.

Profª. Drª. Margarete Kimie Falbo
(UNICENTRO)

Dr. Werner Okano
(MÉDICO VETERINÁRIO)

Profª. Drª. Giuliana Gelbcke Kasecker Botelho
(UNICENTRO)

Prof. Dr. Jayme Augusto Peres
(UNICENTRO)

GUARAPUAVA-PR
2019

COMISSÃO DE ÉTICA NO USO DE ANIMAIS - CEUA/UNICENTRO

Ofício nº 024/2018 – CEUA/UNICENTRO

Guarapuava, 03 de Agosto de 2018.

Senhora Pesquisadora,

1. Comunicamos que seu projeto de pesquisa intitulado: "Avaliação de curativos hemostáticos em feridas superficiais e profundas em codornas (Coturnix coturnix japônica)", protocolo número 011/2018, foi analisado e considerado **APROVADO,** pela Comissão de Ética no Uso de Animais de nossa Instituição.

2. Deverá ser encaminhado à CEUA o relatório final da pesquisa e a publicação de seus resultados, para acompanhamento do mesmo.

3. Observamos ainda que se mantenha a devida atenção aos Relatórios Parciais e Finais na seguinte ordem:

- Os ***Relatórios Parciais*** deverão ser encaminhados à CEUA assim que tenha **transcorrido um ano da pesquisa**.

- Os ***Relatórios Finais*** deverão ser encaminhados à CEUA em até **30 dias após a conclusão da pesquisa.**

- **Qualquer alteração na pesquisa** que foi aprovada, como por exemplo, números de sujeitos, local, período, etc. deverá ser necessariamente enviada uma carta justificativa para a análise da CEUA.

Pesquisador: Profª. Giuliana Gelbecke Kasecker
Atenciosamente,

Heloisa Conti Berlagnon
PRESIDENTE DA CEUA/UNICENTRO
PORT. 1142/2010/UNICENTRO

A senhora
Profª. Giuliana Gelbecke Kasecker
UNICENTRO-CEDETEG

Impresso com recursos públicos por crcamerio na UNICENTRO

Dedico este trabalho a minha mãe Marilene Pereira, mulher guerreira e amorosa, que me apoiou, teve paciência e não mediu esforços para que eu chegasse até essa etapa na minha vida.

AGRADECIMENTOS

As minhas professoras Giuliana G. Kasecker e Margarete K. Falbo que me orientaram e ajudaram durante todo o projeto de forma eficiente e segura, estimulando sempre o meu melhor.

Aos professores do Mestrado em Ciências Veterinárias, que estimulam a pesquisa e se esforçam para o crescimento acadêmico da Instituição.

Aos amigos, colegas e funcionários do Mestrado pelo apoio e amizade durante todo o período, em especial a Roberta dos Anjos e Rafael Vitti, que me ajudaram durante o experimento para cuidar das codornas.

Aos amigos que me ajudaram no início do projeto, com confecção dos materiais que seriam utilizados no experimento. Aos amigos que apoiaram durante todo o período, nos momentos de conquistas e principalmente nos momentos angustiantes.

Aos meus pais, que não mediram esforços para que eu chegasse até aqui, mesmo na distância e que em todo momento me apoiam e me incentivam. A vocês, meu eterno agradecimento.

Agradeço a Deus, por toda conquista, pois é Ele que proporciona tudo em nossas vidas. A Ele confio meu caminho.

“A menos que modifiquemos à nossa maneira de pensar, não seremos capazes de resolver os problemas causados pela forma como nos acostumamos a ver o mundo”.

Albert Einstein

RESUMO

Tainá Maria Pereira Chiquito. Avaliação de cicatrização de feridas superficiais e profundas, após utilização de curtaivos hemostáticos, em codornas (*Coturnix coturnix japonica*).

A adoção de hemostáticos, substâncias capazes de controlar o sangramento, em pó e preparações à base de própolis tem se tornado cada vez mais comum para realizar o controle de sangramentos e auxiliar na cicatrização. O objetivo do trabalho foi avaliar dois métodos hemostáticos, um à base de própolis (Alveolex®) e outro em pó à base de subsulfato férrico, após lesão experimental em codornas. O experimento contou com 36 codornas, que foram separadas em três grupos: controle, hemostático à base de própolis e outro grupo hemostático à base de subsulfato férrico, subdivididos em dois tipos de feridas, ferimentos superficiais (epiderme e derme) e ferimentos profundos que atingiam pele, subcutâneo e musculatura. No exame de sangue, o hematócrito teve tendência a diminuir no segundo dia de coleta, enquanto que fibrinogênio e leucócitos teve tendência de aumento no segundo dia. A avaliação visual da cicatrização da ferida demonstrou que as aves submetidas ao hemostático a base de subsulfato férrico houve atraso na cicatrização com formação de crosta e afastamento das bordas, enquanto nas aves submetidas ao hemostático a base de própolis apresentou a cicatrização próxima ao esperado. No exame histológico, foi possível observar a presença de inflamação crônica nos tecidos dos três grupos, não ocorrendo diferença estatística. Durante o procedimento cirúrgico, ambos os produtos hemostáticos controlaram o sangramento, porém o Alveolex® foi mais eficiente, de rápida manipulação e sem causar prejuízos na cicatrização.

Palavras-chave: lesão, própolis, subsulfato férrico

ABSTRACT

Tainá Maria Pereira Chiquito. Evaluation of superficial and deep wound healing, after use of hemostatic dressings, in quais (*Coturnix coturnix japonica*)

The adoption of hemostatic powders and propolis-based preparations has become increasingly common to control bleeding and assist in healing. The objective of the work was to evaluate two hemostatic methods, one based on propolis (Alveolex®) and the other on ferric subsulfate powder, after experimental injury in quails. The experiment included 36 quails, which were separated into three groups: control, propolis-based hemostatic and another ferric subsulfate-based hemostatic group, subdivided into two types of wounds, superficial wounds (skin and subcutaneous) and deep wounds that affected skin, subcutaneous and musculature. In the blood test, the hematocrit tended to decrease on the second day of collection, while fibrinogen and leukocytes tended to increase on the second day. The visual evaluation of wound healing showed that the birds submitted to the hemostatic with ferric subsulfate base had delayed healing with formation of crust and distancing of the edges, while in the birds submitted to the hemostatic the propolis base presented healing close to what was expected. In the histological examination, it was possible to observe the presence of chronic inflammation in the tissues of the three groups, with no statistical difference. During the surgical procedure, both hemostatic products controlled the bleeding, but Alveolex® was more efficient, quick to manipulate and without causing damage to the healing process.

Keywords: ferric subsulfate, lesion, propolis

LISTA DE ILUSTRAÇÕES

Figura 1 - Gaiolas do experimento. Telas utilizadas para isolar as baias (flecha verde); comedouro (flecha azul); bebedouro (flecha laranja).....28

Figura 2 - A- Hemostático à base de própolis; B- Hemostático em pó à base de Subsulfato Férrico.....29

Figura 3 - A- Antissepsia com Iodo Povidine; B- Colocação do campo cirúrgico; C- Incisão da pele; D- Ferida superficial; E- Ferida profunda e colocação do hemostático à base de própolis; F- Ferida com hemostático à base de própolis; G- Sutura de musculatura utilizando fio absorvível sintético (poliglactina4-0); H- Sutura de pele utilizando fio inabsorvível sintético (poliamida 4-0); I- Sutura completa da ferida.....32

Figura 4 - Valores de hematócrito das codornas submetidas aos ferimentos experimentais e diferentes protocolos hemostáticos. Os dados estão representados como média + erro padrão. Os valores de p estão expressos nas figuras em que foram observadas diferenças significativas (Ht= hematócrito; Controle= grupo controle (sem hemostático); Subsulfato= hemostático à base de subsulfato férrico; Alveolex®= hemostático à base de própolis; Ferida superficial= ferimento realizado em pele e subcutâneo; Ferida profunda= ferimento realizado em pele, subcutâneo e musculatura; -7= sete dias antes da cirurgia; 2= dois dias após cirurgia; 10= dez dias após a cirurgia).....35

Figura 5 - Valores da hemoglobina das codornas submetidas aos ferimentos experimentais e diferentes protocolos hemostáticos. Os dados estão representados como média + erro padrão. Os valores de p estão expressos nas figuras em que foram observadas diferenças significativas (Hb= hemoglobina; Controle= grupo controle (sem hemostático); Subsulfato= hemostático à base de subsulfato férrico; Alveolex®= hemostático à base de própolis; Ferida superficial= ferimento realizado em pele e subcutâneo; Ferida profunda= ferimento realizado em pele, subcutâneo e musculatura; -7= sete dias antes da cirurgia; 2= dois dias após cirurgia; 10= dez dias após a cirurgia).....37

Figura 6 - Valores das dosagens de fibrinogênio das codornas submetidas aos ferimentos experimentais e diferentes protocolos hemostáticos. Os dados estão representados como média + erro padrão. Os valores de p estão expressos nas figuras que foram observadas diferenças estatísticas significantes. (Fib= fibrinogênio; Controle= grupo controle (sem hemostático); Subsulfato= hemostático à base de subsulfato férrico; Alveolex®= hemostático à base de

própolis; Ferida superifical= ferimento realizado em pele e subcutâneo; Ferida profunda= ferimento realizado em pele, subcutâneo e musculatura; -7= sete dias antes da cirurgia; 2= dois dias após cirurgia; 10= dez dias após a cirurgia).....38

Figura 7 - Valores de leucócitos totais das codornas submetidas aos ferimentos experimentais e diferentes protocolos hemostáticos. Os dados estão representados como média + erro padrão. Os valores de p estão expressos nas figuras que foram observadas diferenças estatísticas significantes. (Leuc= leucócitos totais; Controle= grupo controle do experimento (sem hemostático); Subsulfato= hemostático à base de subsulfato férrico; Alveolex®= hemostático à base de própolis; ferida superifical= ferimento realizado em pele e subcutâneo; ferida profunda= ferimento realizado em pele, subcutâneo e musculatura; -7= sete dias antes da cirurgia; 2= dois dias após cirurgia; 10= dez dias após a cirurgia).....39

Figura 8 - Avaliação visual das feridas, utilizando escala adaptada das codornas submetidas aos ferimentos experimentais e diferentes protocolos hemostáticos. Os dados estão representados como média + erro padrão. Os valores de p estão expressos nas figuras que foram observadas diferenças estatísticas significantes (C+FS= Grupo controle com ferida superficial; C+FP= Grupo controle com ferida profunda; SS+FS= Grupo subsulfato férrico com ferida superficial; SS+FP= Grupo subsulfato férrico com ferida profunda; AL+FS= Grupo Alveolex® com ferida superficial; AL+FP= Grupo Alveolex® com ferida profunda).....40

Figura 9 - Ave do grupo que foi utilizado o hemostático em pó a base de subsulfato férrico em ferida profunda apresentando atraso na cicatrização com afastamento das bordas da incisão e reação ao hemostático, com formação de crosta..... 41

Figura 10 - Figura A: Atrofia epitelial (A) com hiperceratose difusa desproporcional (B) com exsudação proteica difusa (C) e degeneração hialina de epiderme (D). **Figura B:** Infiltrado inflamatório mononuclear difuso (A) com exsudação proteica difusa (B) entre fibras musculares e neovascularização (C) com hiperceratose (D) (H&E – 10X e 40X)..... 43

Figura 11 - Figura C: Hipertrofia muscular com núcleos periféricos (A), reação inflamatória mononuclear (B) e moderada fibroplasia (C) com exsudação proteica difusa (D). **Figura D:** Necrose muscular difusa (A) e hipertrofia muscular focal (B) com infiltrado inflamatório mononuclear difuso fibroso (C) e exsudato proteico difuso (D) (H&E – 40X).....43

Figura 12 - Necrose difusa (A), discreta fibroplasia hipertrofica (B) com calcificação distrófica (C) associada a reação inflamatória granulomatosa (D) composta por exsudato proteico (E) e necrótico (F) , neovascularização (G) (H&E – 40X).....44

Figura 13 Avaliação dos achados histopatológicos das feridas, utilizando escala adaptada das codornas submetidas aos ferimentos experimentais e diferentes protocolos hemostáticos. Os dados estão representados como média + erro padrão. CS: Grupo controle e superficial; CP: Grupo controle e ferida profunda; SFS: Grupo com subsulfato férrico e superficial; SFP:Grupo com subsulfato férrico e profunda; ALS: Grupo Alveolex® e superficial; ALP: Grupo Alveolex® e profunda..... 46

LISTA DE TABELAS

Tabela 1 - Descrição dos achados encontrados nos exames histológicos realizados em codornas com feridas experimentais utilizando hemostáticos, utilizando a média e desvio padrão em análises estatísticas.....45

LISTA DE QUADROS

Quadro 1– Distribuição das aves por grupo e gaiolas/baias.....27

LISTA DE ABREVIATURAS E SIGLAS

-7	Sete dias antes do procedimento cirúrgico
2	Dois dias após o procedimento cirúrgico
10	Dez dias após o procedimento cirúrgico
ALS	Alveolex® em feridas superficiais
ALP	Alveolex® em feridas profundas
CEVET	Clínica Escola de Veterinária da Unicentro
CS	Controle com feridas superficiais
CP	Controle com feridas profundas
FIB	Fibrinogênio
HB	Hemoglobina
H&E	Hematoxilina e Eosina
HT	Hematócrito
LAPACLIN	Laboratório de Patologia Clínica da Clínica Escola de Veterinária da Unicentro
LEUC	Leucócitos totais
MPA	Medicação pré-anestésica
SFS	Subsulfato férrico em feridas superficias
SFP	Subsulfato férrico em feridas profundas

SUMÁRIO

1. INTRODUÇÃO 18
2. REVISÃO BIBLIOGRÁFICA 20
2.1. Codornas 20
2.2. Histologia da pele 20
2.3. Processo de cicatrização 21
2.4. Feridas 23
2.5. Principais hemostáticos tópicos 24
3. OBJETIVOS 26
3.1. Objetivo geral 26
3.2. Objetivos específicos 26
4. MATERIAL E MÉTODOS 27
4.1 Animais 27
4.2. Hemostáticos 29
4.3. Lesões 29
4.4. Exame de sangue 30
4.5. Procedimento cirúrgico 30
4.6. Pós-operatório 33
4.7. Eutanásia, necropsia e montagem das lâminas histológicas 33
4.8 Análises estatísticas 34
5. RESULTADOS E DISCUSSÃO 35
6. CONCLUSÕES 49
7. REFERÊNCIAS 50

1. INTRODUÇÃO

A hemostasia de feridas é interesse de cirurgiões por milhares de anos. Os egípcios usavam o que chamavam de “vareta de fogo” para realizar o controle de sangramentos, assim como Hipócrates descreveu sobre o uso de altas temperaturas como método de cauterização. Na idade média, métodos como óleo fervente, terebintina fervente, chumbo derretido e enxofre eram usados na hemostasia. A partir do século XX, começou a utilização de tecidos autógenos, fibrina sanguínea de carneiro, adesivo de fibrina, celulose oxidada, gelatinas, trombina e colágeno microfibrilar para o controle de sangramentos (LARSON, 1988).

A hemostasia ocorre logo após a lesão inicial, há o selamento dos vasos sanguíneos danificados através da agregação plaquetária e com isso, ocorre a secreção de substâncias vasoconstritoras e de fatores que interagem e estimulam a cascata de coagulação com a produção de trombina que por sua vez formara fibrina utilizando o fibrinogênio. Essa malha de fibrina formada fortalece a agregação plaquetária e forma um tampão hemostático estável (PILLAI et al., 2010).

A utilização de modelos animais como ferramentas biológicas de estudos *in vivo* se torna útil para o entendimento clínico de doenças e distúrbios hemostáticos primários (WEIR-M et al., 2004). Assim, estudos *in vivo* realizados sobre hemostasia com aves domésticas demonstraram que as aves possuem um mecanismo de coagulação eficiente, exibindo tempos de sangramento equivalentes aos mamíferos (THOMSON et al., 2002).

Esses estudos sobre hemostasia em aves, foram realizados com espécies com maior peso corporal, como as galinhas domésticas (*Gallus gallus domesticus*) e há uma grande variação de tamanho entre esses animais, consequentemente, havendo variabilidade no gasto de energia entre as espécies de aves (VOSS et al., 2010).

Com isso, é possível que aves com menor peso corporal e consequentemente maior taxa metabólica possuam maior demanda de oxigênio e glicose sendo mais susceptíveis aos efeitos negativos da perda sanguínea e da perda da capacidade de oxigenação com a diminuição da circulação de células sanguíneas (VOSS et al., 2010). Sabe-se que as vias de coagulação sanguínea (extrínseca e comum) nas codornas são qualitativa e quantitativamente semelhantes aos mamíferos (BELLEVILLE et al., 1982).

Após a coagulação, inicia-se a fase de cicatrização. Nas galinhas domésticas (*Gallus gallus domesticus*), a cicatrização de feridas apresenta resposta inflamatória e de reparação

ocorrendo juntas e de forma entrelaçada (KATIYAR et al., 1992). O processo de cicatrização é complexo e convém realizar o auxílio para que ocorra esse processo de forma que reduza o desconforto ao paciente e diminua as despesas do tutor. Portanto, conduzir o processo para que ocorra uma cicatrização mais rápida e sem complicações é tarefa do médico veterinário (KRAHWINKEL e BOOTHE, 2006).

A utilização de substâncias que tornem essa cicatrização mais rápida tem se tornado frequente, como a adoção de hemostáticos em pó, que se tornou comum e exige a utilização de materiais mais eficazes, especialmente em cenários cirúrgicos com sangramentos que podem desafiar o uso desses materiais (SINGH et al., 2018). Adicionalmente, o uso de preparações à base de própolis tem-se tornando interesse na área da saúde, ganhando espaço no uso de medicamentos populares (GHISALBERTI, 1979), sendo utilizada na odontologia humana para melhorar a cicatrização alveolar após extração, evitando inflamações e reduzindo a dor (PEREIRA et al., 2012).

2. REVISÃO BIBLIOGRÁFICA

2.1. Codornas

As codornas (*Coturnix coturnix* japonica) pertencem a família dos Fasianídeos (Fhasianidae), sub-família dos Perdicinidae, sendo, portanto, uma galinácea. No Brasil, a codorna doméstica foi introduzida na década de 50 e desde então, houve um aumento da criação dessas aves (PINTO et al., 2002). Em 2018, o número de codornas chegou a 16,8 milhões no Brasil com produção de 297 mil dúzias de ovos (IBGE, 2018).

Alguns fatores favorecem a criação, como: rápido crescimento, precocidade na produção e na maturação sexual (35 a 42 dias), alta produtividade (300 ovos/ano em média), grande número de aves em pequenos espaços, longevidade na produção (14 a 18 meses), baixo investimento e retorno rápido do capital (PINTO et al., 2002).

Essas características que facilitam sua produção também tornam a codorna doméstica (*Coturnix coturnix* japonica) uma alternativa de baixo custo em comparação a outras espécies utilizadas em laboratório como ratos e camundongos (MILLS et al., 1997). O seu pequeno tamanho é a principal vantagem como modelo experimental, pois na fase adulta permite o uso das aves em pequenos espaços (ICHILCIK e AUSTIN, 1978; HUSS et al., 2008). O manuseio das codornas adultas é relativamente fácil, mas é necessário ter cuidado, pois as codornas domésticas quando se assustam pulam verticalmente e tendem a ferir a cabeça na gaiola. Com isso, o uso de gaiolas com o teto mais baixo diminui esse risco e torna o manuseio mais rápido (HUSS et al., 2008).

2.2. Histologia da pele

A pele das aves é adaptada à sua vida como animais homeotérmicos garantindo a liberdade no movimento que é necessária para realizar o voo. A pele é geralmente rosa pálida ou rosa azulado, a maioria do corpo é coberta por penas e onde não há penas, a pele é fortemente aderida e sofreu modificações como ocorre nos bicos e pés (STETTENHEIM, 2000). A pele das aves é mais fina e delicada que a pele de mamíferos, sendo também mais seca e inelástica (MICKELSON et al., 2016).

A pele das aves tem as mesmas estruturas básicas da pele dos mamíferos (PASS, 1995). A epiderme das aves possui três camadas, sendo elas: a camada basal (germinativa), a camada intermediária e a camada mais externa, cornificada. A camada germinativa é fina em áreas que possuem penas e mais espessas em áreas sem penas, como os pés. A epiderme também possui músculos estriados que fazem a movimentação da pele (COOPER e HARRISON, 1994).

A derme é dividida em camadas superficiais e profundas. A camada superficial contém colágeno em feixes entrelaçados frouxamente arranjados e a camada profunda contém gordura, os folículos das penas, musculatura lisa que faz o movimento das penas, vasos sanguíneos calibrosos e nervos que fazem o suprimento da derme e da epiderme (COOPER e HARRISON, 1994). As terminações nervosas estão associadas aos folículos das penas. A derme é separada do subcutâneo por uma fina camada de fibras elásticas. O subcutâneo é formado por feixes de colágeno dispostos aleatoriamente e gordura (PASS, 1995).

2.3. Processo de cicatrização

A cicatrização de feridas em aves é semelhante à observada em mamíferos. O processo de cicatrização é complexo e contínuo, possuindo fases de inflamação, proliferação e remodelação. Compreender esse processo e preparar a ferida resultará no tratamento adequado da lesão com incorporação de medicamentos e técnicas de bandagem (BURKE et al., 2002).

A resposta imediata do organismo quando ocorre uma lesão é realizar a vasoconstrição como forma de preservação, diminuindo o fluxo sanguíneo, formando o coágulo e limitando a perda de sangue. Em seguida, ocorre uma vasodilatação pela presença de substâncias como histamina, serotonina, enzimas proteolíticas e peptídeos como as prostaglandinas que são liberadas quando as células sofrem a agressão. Essas substâncias também são responsáveis pelo aumento da permeabilidade vascular (JOHNSTON, 1990). Com isso, heterófilos, células mononucleares e poucos basófilos chegam à lesão (KATIYAR et al., 1992). Estão presentes também sinais clássicos como vermelhidão, calor e inchaço na resposta inflamatória aguda (CARLSON e ALLEN, 1969).

A inflamação é uma resposta protetora, ocorrendo a localização e impedindo a disseminação de agentes nocivos, como bactérias e outras substâncias exógenas que o organismo entende como corpo estranho. Se ocorrer lesão tecidual, após a inflamação ocorre a

fase de reparação e os dois processos estão intimamente ligados (HALLORAN e SLAVIN, 2002).

Na fase de proliferação, quando a reação inflamatória aguda diminui, a neovascularização ocorre a partir a vasos próximos à lesão e a contração da ferida começa com proliferação de células epiteliais, formando tecido conjuntivo e iniciando a remodelação (DEGERNES, 1994). A resposta epidérmica ao trauma inclui a mobilização de células basais e a migração onde há déficit celular, seguidos pela proliferação através da mitose dessas células pré-existentes, com consequente metaplasia para restaurar a função celular e reorganização tecidual (JOHNSTON, 1990). Os fibroblastos chegam e começam a sintetizar colágeno em forma de microfibrilas que aumentam com o tempo (DEGERNES, 1994). Quando o colágeno começa a se depositar, a fibrina é removida, formando um novo tecido chamado de tecido de granulação (JOHNSTON, 1990).

De forma simples, os sinais cardinais da reação inflamatória como vermelhidão, inchaço e calor diminuem após a proliferação de leucócitos na área inflamada, indicando que a inflamação aguda foi concluída e o processo de reparação tecidual foi iniciada (CARLSON e ALLEN, 1969).

A remodelação, ou fase final da cicatrização, pode demorar dias a meses e é caracterizada pela diminuição no número de fibroblastos e remodelação do colágeno, sendo este mais forte e espesso, que se orienta em relação às margens da ferida (DEGERNES, 1994).

A inflamação crônica é uma resposta prolongada (semana a meses) a certos estímulos que não foram reparados na inflamação aguda, no qual coexiste inflamação, lesão tecidual e tentativas de reparo. A inflamação crônica é caracterizada por infiltração de células mononucleares como macrófagos, linfócitos e células plasmáticas. Já a inflamação granulomatosa, é um tipo de inflamação crônica, onde há a formação de granulomas, caracterizada por formações de coleções de células mononucleadas, principalmente macrófagos e linfócitos T, algumas vezes associada à necrose central. Ela ocorre quando o corpo estranho é difícil de combater, podendo incidir lesão em tecidos viáveis (KUMAR et al., 2015).

Algumas condições podem interferir na cicatrização dos pacientes aviários como a desidratação, hipoproteinemia, nutrição inadequada, anemia crônica, infecção, coágulos ou tecido necrótico no ferimento (RITZMAN, 2004).

2.4. Feridas

Em aves, as feridas podem ser causadas por mordidas de outros animais, automutilação, neoplasias, lesões durante o aprisionamento, entre outras, mas a principal causa é o trauma (MICKELSON et al., 2016).

Quando ocorre a lesão de epiderme e derme, esses pacientes aviários necessitam de cuidados como o desbridamento, controle de infecções bacterianas e fúngicas, curativos diretos e restrição do movimento quando o ferimento é em extremidades. E os testes diagnósticos como a radiografia, exames de sangue, culturas bacterianas e/ou fúngicas, testes virais e citologia são válidos para a avaliação do paciente. Exames mais específicos como a biopsia dos tecidos pode ser indicada em feridas crônicas que não cicatrizam (RITZMAN, 2004).

A ferida pode estar em qualquer fase da cicatrização e com isso o manejo dessa ferida depende dessa fase que se encontra. O tratamento de primeira intenção utilizando a sutura é preferível ao tratamento por segunda intenção, quando a ferida permanece aberta (BURKE et al., 2002).

A cicatrização por primeira intenção ocorre em lesões criadas em condições assépticas com contaminação mínima de bactérias e menor dano tecidual, onde as bordas das feridas são aproximadas e suturadas. A cicatrização por segunda intenção ocorre em feridas contaminadas/infectadas, quando há tecido danificado e/ou quando não é possível realizar a aproximação das bordas (HALLORAN e SLAVIN, 2002).

Nos estágios iniciais da cicatrização, a lavagem e o desbridamento são essenciais para o fechamento da ferida (BURKE et al., 2002). Em aves, ferimentos que ocorrem em extremidades distais com pouca vascularização ou que não foram imobilizadas tendem a cicatrizar mais lentamente (RITZMAN, 2004).

O uso de substâncias antissépticas deve ser utilizado, como o iodo povidine, mas deve-se ter cuidado com essa substância e utiliza-lo apenas em pequenas lesões ou para preparação da cirurgia por causa da sua toxicidade para fibroblasto, o que tornaria a cicatrização mais lenta (RITZMAN, 2004). No manejo da ferida pode-se fazer o uso de estimulantes tópicos de cicatrização ou antimicrobianos, uso de curativo e o uso de bandagens de proteção. Criar opções de tratamento como o uso de produtos que acelerem o processo de cicatrização melhoram as chances de cura das lesões (BURKE et al., 2002).

O uso de produto tópico que reduza o tempo de cicatrização de feridas em pacientes aviários tem inestimável valor, pois assim haveria redução no tempo de imobilização e redução do estresse do paciente associado ao manuseio de bandagens (RITZMAN, 2004).

2.5. Principais hemostáticos tópicos

A hemostasia é de papel fundamental em procedimentos cirúrgicos e a utilização de suporte que permitam o controle do sangramento, como hemostáticos tópicos, ajudam o cirurgião em situações complicadas, tais como as hemorragias graves (PEREIRA, et al., 2018).

A gelatina é utilizada na forma de esponjas ou podem ser trituradas e utilizadas na forma de pó. Esse material pode absorver sangue total ou líquidos, concentrando proteínas séricas e seu inchaço fornece o tamponamento. A gelatina fornece matriz estrutural para a coagulação, funcionando por contato direto, não atuando diretamente na cascata de coagulação (DE LA TORRE et al., 2007).

O colágeno está disponível como esponjas, folhas e farinha. É extraída dos bovinos e purificada. Sua atuação é através da agregação plaquetária nas moléculas helicoidais do colágeno, estimulando a cascata de coagulação (DE LA TORRE et al., 2007).

A celulose oxidada regenerada é de origem vegetal com o ácido anidroglucurônico como sua unidade funcional, que age como matriz de suporte para o inicio e formação do coágulo. É encontrado na forma de malha, possui fácil aplicação e manipulação, não sendo pegajosa e nem se aderindo aos materiais cirúrgicos, podendo ser moldada em várias formas e tamanhos, suportando compressão e sem desmanchar na presença de líquidos. A celulose oxidada regenerada diminui o pH local, causando hemólise e potencializando a formação do coágulo (PEREIRA, et al., 2018).

Os produtos à base de fibrina contêm fibrinogênio, fator XIII, trombina, fibronectina, cálcio ionizado e pode ter ainda na composição antifibrinolítico. Esse multiproduto possui propriedades hemostáticas e adesivas, levando a uma hemostasia aprimorada para controlar o sangramento. São formados em duas etapas, a primeira contendo trombina e cálcio e a segunda contém fibrinogênio, fibronectina e fator XIII, assim se evita a formação de coágulos antes da administração. O antifibrinolítico pode estar presente para evitar a lise do coágulo recém-formado. A trombina vai agir como cofator para converter o fator XIII na forma ativa usando o cálcio no processo e ajuda na conversão do fibrinogênio em monômeros de fibrina. Esses

monômeros de fibrina serão convertidos pelo fator XIII ativado em polímeros de fibrina que formam o coágulo (DE LA TORRE et al., 2007).

Para este estudo, foram utilizadas substâncias disponíveis no mercado, com fácil acesso e de baixo custo. Os produtos empregados foram um hemostático em pó à base de subsulfato férrico e um hemostático em pasta à base de própolis.

O sulbsulfato férrico é encontrado na forma de sobrenadante ou solução. O composto de subsulfato férrico entra em contato com o local do sangramento, e após uma leve pressão, provoca a hemostasia devido ao seu baixo pH e à ação do grupo subsulfato, que desnatura as proteínas, incluindo o fibrinogênio, ocluindo os vasos sanguíneos feridos. É uma substância de baixo custo, de fácil armazenamento e prontamente disponível (AMAZON et al., 1980; LARSON, 1988).

Os produtos à base de própolis consistem em uma pasta resinosa e pegajosa, podendo variar entre as cores verde, amarelo e marrom, dependendo de sua origem. É difícil de remover da pele, pois interage fortemente com os óleos e proteínas da mesma. A própolis é constituído na sua maioria por flavonoides que reduzem a permeabilidade e a fragilidade dos vasos sanguíneos, além de possuírem propriedades antibióticas e adstringentes que atuam na hemostasia e cicatrização de feridas (GUISALBERTI, 1979).

3. OBJETIVOS

3.1. Objetivo geral

O objetivo do estudo proposto foi avaliar a cicatrização de ferimentos produzidos em codornas, após a utilização de dois métodos hemostáticos, um preparado à base de própolis e um pó à base de subsulfato férrico

3.2. Objetivos específicos

1. Comparar os dois métodos curativos em termos de facilidade de manipulação e aplicação sobre a ferida;
2. Avaliar os exames pré e pós cirúrgicos dos animais, em busca de possíveis alterações relacionadas aos procedimentos e aos curativos;
3. Acompanhar a evolução das feridas até a completa cicatrização, relatando achados clínicos e complicações;
4. Realizar exames histológicos das regiões submetidas ao procedimento cirúrgico associado aos curativos hemostáticos e relatar alterações patológicas decorrentes destes.

4. MATERIAL E MÉTODOS

4.1 Animais

O experimento foi realizado com aprovação do Comitê de Ética da Universidade Estadual do Centro-Oeste (CEDETEG[1]/UNICENTRO), protocolado sob o número 011/2018.

O experimento contou com 36 codornas *(Coturnix coturnix* japonica) que estavam entrando na fase de postura, com idade média de 40 dias de vida e foram separadas em três grupos de 12 animais, que foram subdivididos em grupos de seis animais. Assim, em cada gaiola continha duas aves do grupo controle, sem utilização hemostático (ferida superficial e profunda), duas aves do grupo com hemostático em pó (ferida superficial e profunda) e duas aves do grupo com hemostático de própolis (ferida superficial e profunda) (Quadro 1).

Quadro 1– Distribuição das aves por grupo e gaiolas/baias.

	Controle		Hemostático em pó		Hemostático de própolis	
Gaiola 1	CS1	CP1	SFS1	SFP1	ALS1	ALP1
Gaiola 2	CS2	CP2	SFS2	SFP2	ALS2	ALP2
Gaiola 3	CS3	CP3	SFS3	SFP3	ALS3	ALP3
Gaiola 4	CS4	CP4	SFS4	SFP4	ALS4	ALP4
Gaiola 5	CS5	CP5	SFS5	SFP5	ALS5	ALP5
Gaiola 6	CS6	CP6	SFS6	SFP6	ALS6	ALP6

(CS: controle superficial; CP: controle profundo; SFS: subsulfato férrico superficial; SFP: subsulfato férrico profundo; ALS: Alveolex® superficial; ALP: Alveolex® profundo).

As gaiolas foram subdivididas com tela para que as aves ficassem em baias individuais, identificadas com etiquetas, em sala adequada para experimentação, no *Campus* CEDETEG (UNICENTRO), com climatização, exaustão do ar e ciclo claro/escuro controlado (12h/12h). A limpeza das baias era realizada duas vezes na semana e nas semanas em que havia colheita de amostras, as baias eram limpas 24 horas antes das colheitas de sangue e fezes. A alimentação

[1] Centro Educacional de Desenvolvimento Tecnológico de Guarapuava - CEDETEG

foi realizada com ração comercial baseada na fase de postura das aves e a quantidade seguiu as indicações do fabricante (25 gramas/animal/dia), sendo fornecida todas as manhãs. A água era deixada à vontade, sendo trocadas duas vezes ao dia, com limpeza do bebedouro (Figura 1).

Figura 1 - Gaiolas do experimento. Telas utilizadas para isolar as baias (flecha verde); comedouro (flecha azul); bebedouro (flecha laranja).

4.2. Hemostáticos

Foram testados nos animais dois tipos de curativos hemostáticos, sendo: 1) Alveolex®[2] (hemostático à base de própolis, o mesmo utilizado na odontologia humana para a cicatrização alveolar) e 2) Quicl Blood Stopper[3] (pó hemostático a base de subsulfato férrico, o mesmo utilizado para a hemostasia de feridas em unhas de cães) (Figura 2).

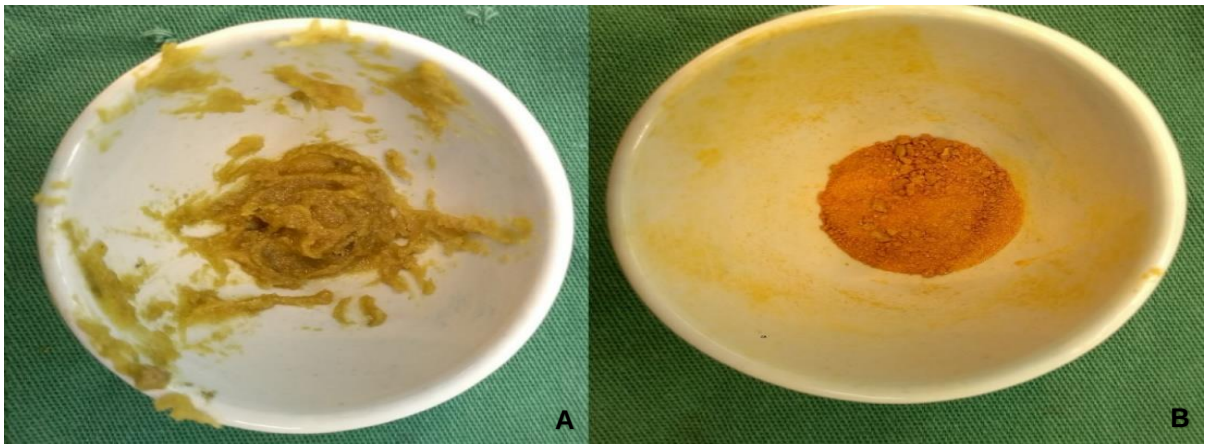

Figura 2 - A- Hemostático à base de própolis; B- Hemostático em pó à base de Subsulfato Férrico.

4.3. Lesões

As lesões foram realizadas com lâmina de bisturi número 24 de duas maneiras: A) ferimentos superficiais, nos quais realizou-se lesão aguda de pele e tecido subcutâneo em membro pélvico direito na região femoral, com aproximadamente 2 cm de extensão; B) ferimentos profundos, de mesma extensão dos superficiais, porém avançando sobre a musculatura,, Para cada tipo de curativo hemostático, assim como para o grupo controle (sem hemostático), foram submetidas aos dois tipos de ferimentos, seis aves de cada grupo.

---

[2] Alveolex®: curativo alveolar com própolis. Resp. téc.: Edilson Irineu Sanches Calvo. Paraná: Biodinâmica química e farmacêutica LTDA. Composição: Própolis (10%), Iodofórmio (5%), cera de abelha e espessante.

[3] Quicl Blood Stopper: pó antisséptico a base de subsulfato férrico, produzido por Four Paws LTDA, USA.

4.4. Exame de sangue

Os exames de sangue foram realizados no Laboratório de Patologia Clínica do CEVET – LAPACLIN. Foram realizadas três colheitas de sangue em todos as aves durante o período do experimento. No período pré-cirúrgico foi colhido sangue para a realização do hemograma e da dosagem de fibrinogênio, sete dias antes do procedimento cirúrgico (dia -7) e no período pós-cirúrgico foram realizadas novas colheitas para os mesmos exames, dois dias (dia 2) e dez dias (dia 10) após o procedimento cirúrgico. A punção foi realizada na veia jugular, preferencialmente à direita, sendo colhidos até 0,7 mL de sangue em microtubos de 1,5mL contendo EDTA[4] na dose 1,5 a 2 mg/mL, sendo todas as amostras processadas no mesmo dia da coleta.

O hemograma foi realizado de forma manual, incluindo o hematócrito, contagem de hemácias, contagem celular diferencial e leucograma, assim como a dosagem de fibrinogênio pelo método de precipitação pelo calor (LUMEIJ, 2008). A dosagem de hemoglobina foi realizada por espectrofotometria utilizando kits comerciais.

O hematócrito foi realizado pelo método de microhematócrito e a contagem de hemácias utilizando a câmara de Neubauer após diluição em solução de Natt e Herrick realizando a contagem nos quadrantes para grandes células. A concentração de hemoglobina foi realizada como nos mamíferos utilizando o método de cianometemoglobina. (CAMPBELL, 2010). O leucograma foi realizado através de método estimativo, observando-se o esfregaço sanguíneo na lente objetiva de 40x, realizando-se a média da leitura de dez campos, usando o fator de correção de 1.500. Foi realizado também o esfregaço para a contagem celular diferencial leucocitária, onde se contou até 100 células, com o resultado final dado em porcentagem (KENNETH e BIENZLE, 2010).

4.5. Procedimento cirúrgico

No dia anterior à cirurgia, os animais foram pesados para cálculo de dose dos fármacos, identificados no membro esquerdo para controle e suas baias foram limpas. A ração foi fornecida no dia da cirurgia, somente após o procedimento.

---

[4] Ácido etilenodiamino tetra-acético - EDTA

O procedimento cirúrgico foi realizado em ambiente cirúrgico, com técnicas assépticas. Foi realizada a antissepsia prévia do membro pélvico, utilizando iodo povidine tópico. Todos os animais foram submetidos ao seguinte protocolo anestésico: indução e manutenção com Cloridrato de Cetamina (30 mg/Kg) e Cloridrato de Dexmedetomidina (25µg/Kg), ambos por via intramuscular, sem o uso de medicamentos pré-anestésicos (MPA), pois as aves metabolizam os fármacos de maneira muito rápida em consequência da sua alta taxa metabólica. A analgesia foi realizada com Meloxican (0,2 mg/Kg) e Cloridrato de Tramadol (7,5 mg/Kg) por via intramuscular. A analgesia não foi repetida, pois nenhum animal apresentou sinais de dor, aferidos por meio de uma escala apropriada para aves.

A preparação do paciente consistiu na remoção das penas na região da lesão e antissepsia para a realização do ferimento com lâmina de bisturi número 10 e colocação do curativo hemostático conforme cada subgrupo avaliado, com exceção dos grupos controles. Após a aplicação dos curativos ou apenas a compressão do ferimento no grupo controle, realizou-se a sutura de pele nos animais com ferida superficial (poliamida número 4-0) e de musculatura e pele nos animais com ferida profunda (poliglactina 4-0 e poliamida 4-0, respectivamente). Nos animais em que foi utilizado o hemostático em pó, foi realizada a lavagem do ferimento com solução fisiológica, utilizando seringa, após a hemostasia, sendo que no grupo do hemostático a base de própolis este procedimento não foi necessário (Figura 3).

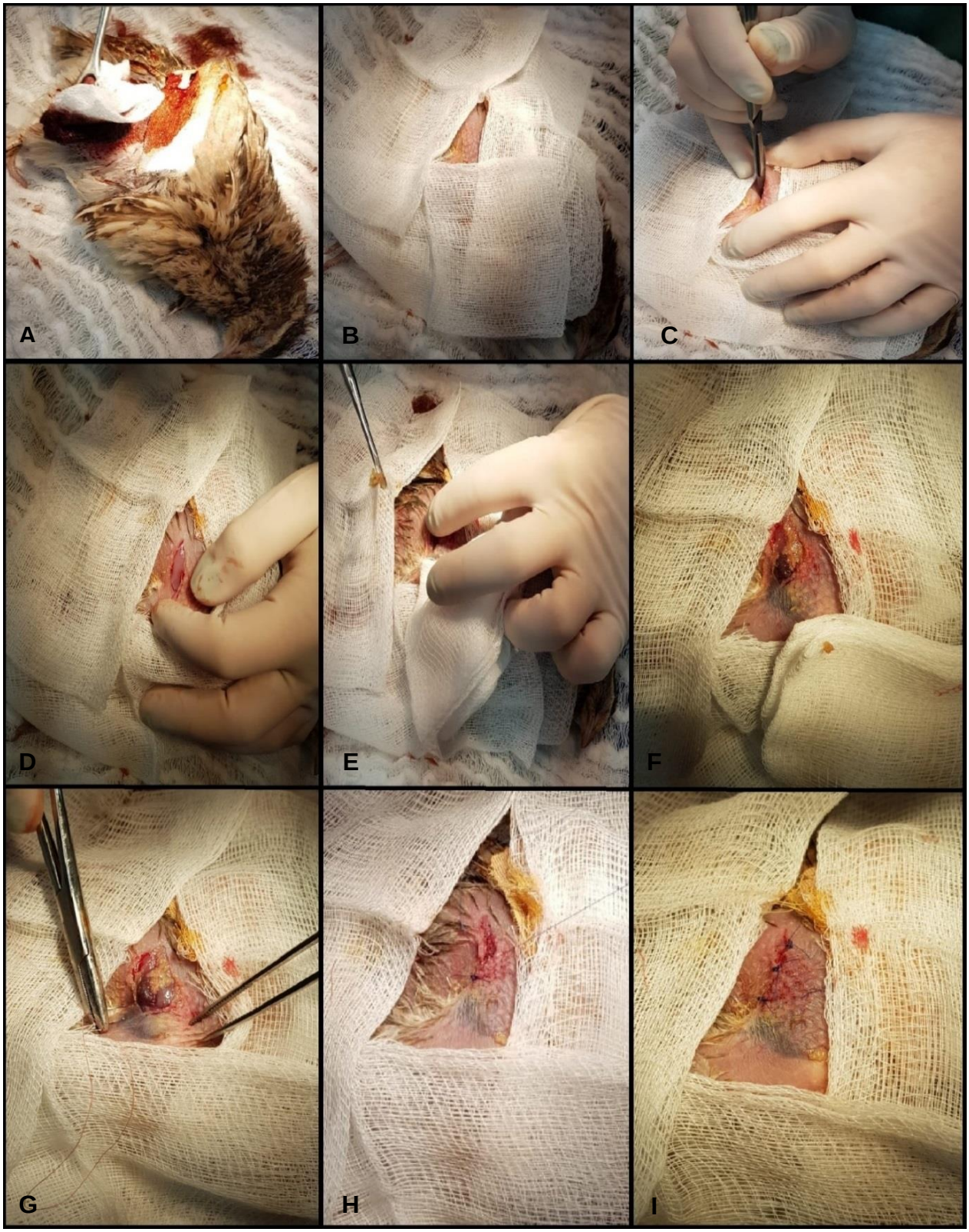

Figura 3 - A- Antissepsia com Iodo Povidine; B- Colocação do campo cirúrgico; C- Incisão da pele; D- Ferida superficial; E- Ferida profunda e colocação do hemostático à base de própolis; F- Ferida com hemostático à base de própolis; G- Sutura de musculatura utilizando fio absorvível sintético (poliglactina4-0); H- Sutura de pele utilizando fio inabsorvível sintético (poliamida 4-0); I- Sutura completa da ferida.

4.6. Pós-operatório

No pós-operatório imediato, houve acompanhamento dos animais até que todas estivessem completamente alertas e com suas funções fisiológicas recuperadas. Foram avaliadas possíveis manifestações de dor, presença de sangramento ou desconforto de qualquer tipo. No pós-operatório tardio, avaliou-se o tempo de cicatrização com avaliação da ferida diariamente, realizando-se a descrição dos achados e a remoção da sutura em todos os animais ocorreu no décimo dia pós-cirúrgico.

Os achados observados e avaliados quanto à intensidade foram a presença de edema, hematoma e formação de crosta. Cada parâmetro foi graduado como: 0 (ausente), 1 (pouco intenso), 2 (moderado) e 3 (intenso) e assim cada ave recebeu um escore de avaliação cicatricial ao final do décimo dia conforme escala com adaptação descrita por Hollander et al. (1995) e Singer et al. (2007).

4.7. Eutanásia, necropsia e montagem das lâminas histológicas

Após 30 e 90 dias do procedimento experimental, os animais foram submetidos à eutanásia para colheita de amostra tecidual na região do ferimento e análise histopatológica.

Para a realização da eutanásia de cada ave, foi realizada a anestesia com o uso de cetamina associada à xilazina por via intramuscular utilizando-se três vezes a dose máxima indicada para aves (90 mg/kg de cetamina e 12 mg/kg de xilazina). Após cinco minutos, foi induzida a parada cardiorrespiratória com a administração de 0,2 mL de lidocaína sem vasoconstritor, intratecal, com acesso pelo forame magno.

Para a coleta de amostra utilizou-se a técnica de necropsia, segundo Gonçalves e Salgado (2011). A necropsia foi realizada logo após a morte, com análise macroscópica de órgãos torácicos e abdominais e após realizada coleta do membro pélvico direito desde a articulação coxofemoral até a articulação femorotibial, fixando esta peça em solução de formalina tamponada a 10%. O procedimento de fixação foi superior a 48 horas.

Os cortes foram realizados com bisturi na região onde foi provocada a ferida, fez-se um corte na horizontal e outro corte na transversal com as dimensões da amostra coletada com 2,0 x 0,5 cm, sendo estas representativas na transição das áreas normais do tecido e com lesão com a finalidade de verificação evolução da reação celular e tecidual, estes foram emblocados em

parafina para serem cortados no micrótomo com espessura de 5 micrometro (5 μm) e após a montagem das lâminas seguindo técnica histológica padrão, foram corados com Eosina-hematoxilina (H&E). Os procedimentos de necropsia, colheita de material, fixação, montagem e leitura das lâminas histológicas foram realizados no Laboratório de Anatomia Patológica da Clínica Escola de Veterinária – CEVET da UNICENTRO.

As leituras das lâminas foram realizadas em microscopia óptica para avaliação de sinais de inflamação do tecido muscular e pele, como hiperceratose, fibroplasia, infiltrado inflamatório mononuclear, processo inflamatório granulomatoso, úlceras e necrose, os quais foram graduados em 0 (ausência) 1(pouca presença), 2 (moderada presença) e 3 (intensa presença). A localização foi importante podendo ser focal (epitélio, tecido adiposo e musculatura) ou se era de forma difusa.

4.8 Análises estatísticas

Os dados referentes às análises hematológicas, de proteína total, de fibrinogênio, escores das feridas e grau de inflamação observados na histologia foram submetidos a teste de normalidade e, havendo distribuição normal, foi realizada a análise de variância, seguida de teste *post hoc* de Tukey. Para todas as análises, utilizou se o *Software GraphPad Prism 3.0*, considerando $p<0,05$.

5. RESULTADOS E DISCUSSÃO

Houve uma tendência à diminuição do hematócrito no dia 2 em todos os grupos, sendo significativa no grupo ferida superficial tratada com subsulfato férrico, em consequência da perda de sangue no período trans-operatório, tendo sido observado o mesmo comportamento em todos os grupos (Figura 4).

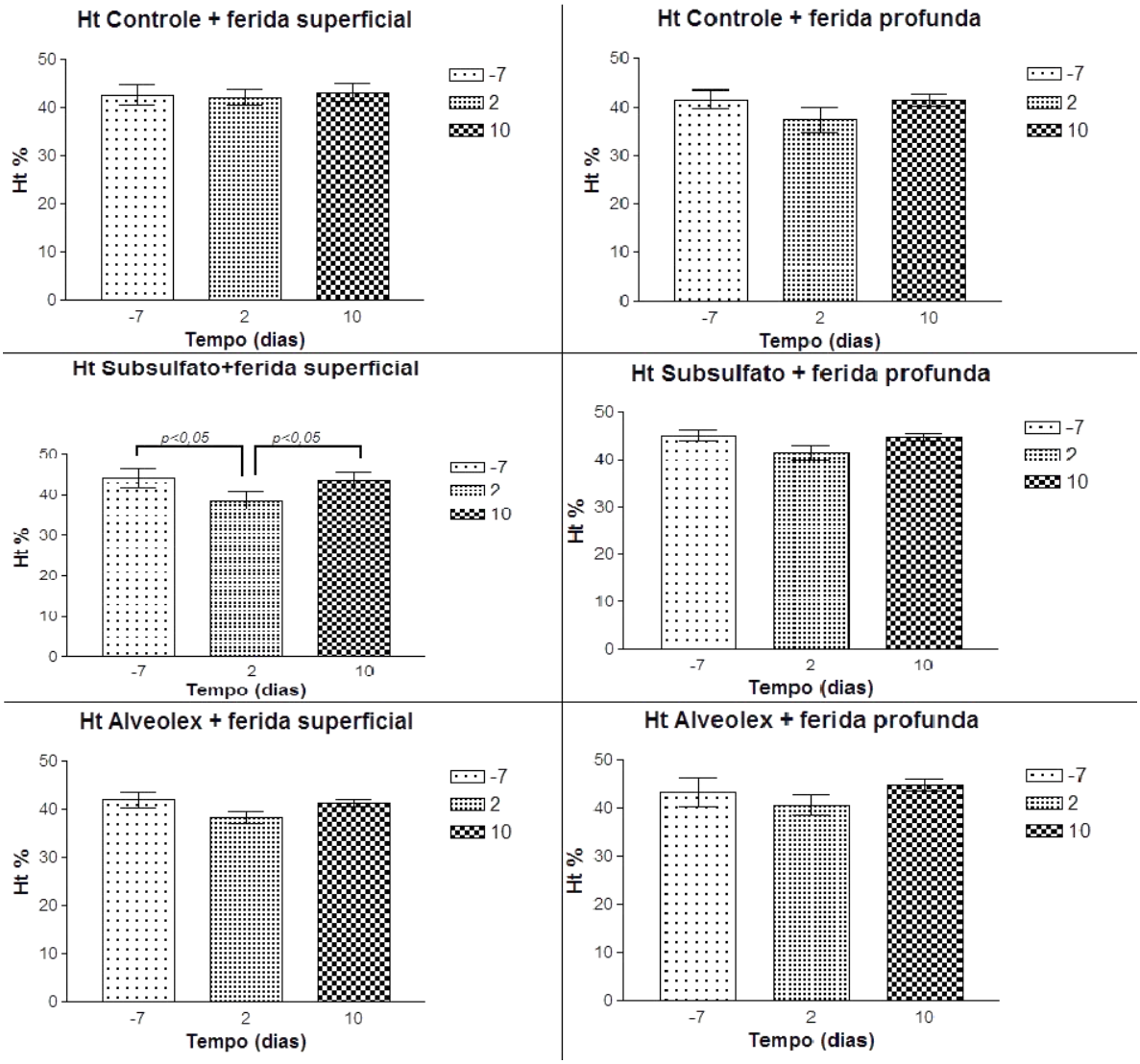

Figura 4 - Valores de hematócrito das codornas submetidas aos ferimentos experimentais e diferentes protocolos hemostáticos. Os dados estão representados como média ± erro padrão. Os valores de p estão expressos nas figuras em que foram observadas diferenças significativas (Ht= hematócrito; Controle= grupo controle (sem hemostático); Subsulfato= hemostático à base de subsulfato férrico; Alveolex®= hemostático à base de própolis; Ferida superficial= ferimento realizado em pele e subcutâneo; Ferida profunda= ferimento realizado em pele, subcutâneo e musculatura; -7= sete dias antes da cirurgia; 2= dois dias após cirurgia; 10= dez dias após a cirurgia).

Os valores de referência para hematócrito da espécie variam de 37 a 46% (RITCHIE et al., 1994) e apenas três aves apresentaram hematócrito abaixo dos valores de referência na primeira coleta (sete dias antes da cirurgia) com valores de 30%, 34% e 36%, mas apresentaram normalidade nos valores dos hematócritos nas outras duas coletas. Na coleta dois dias após a cirurgia, oito aves apresentaram valores baixos de hematócrito com valores variando de 30 a 36% e na terceira coleta, 10 dias após a cirurgia, apenas uma ave apresentava valor baixo de hematócrito, com 36%. Contudo, nenhuma das aves apresentou apatia ou palidez de mucosas e pele e estavam se alimentando e ingerindo água normalmente.

Na avaliação realizada por Lichtenberger et al. (2009) com a perda aguda de sangue em patos, a regeneração dos glóbulos vermelhos começou a ocorrer 24 horas após a perda sanguínea, observando-se alterações regenerativas como a presença de policromasia durante o período de 48 horas. Foi observada uma tendência à diminuição nos valores de hematócrito das aves dois dias após o procedimento cirúrgico, porém não houve alterações clínicas nas mesmas que suscitassem preocupação e 10 dias após o procedimento, os valores retornaram a normalidade.

Segundo Fair et al., (2007), a avaliação do hematócrito não se baseia apenas na concentração de glóbulos vermelhos, mas também no tamanho desses glóbulos, não podendo ser usado como única fonte de informação. O hematócrito deve se associar aos outros exames de sangue como concentração de hemoglobina, células brancas e concentração de proteína plasmática, além do exame clínico do animal.

Observou-se redução dos níveis de hemoglobina nas amostras referentes à terceira colheita, dez dias após o procedimento cirúrgico. Esta redução foi significativa para os grupos com feridas profundas seguidas da aplicação dos dois curativos hemostáticos, quando comparadas o segundo e terceiro dia de colheita (dois e dez dias após cirurgia, respectivamente). Contudo, todos os valores ficaram acima do mínimo normal para a espécie (10,7 g/dL) (RITCHIE et al., 1994). A hemoglobina está diretamente ligada ao transporte de oxigênio para os pulmões, ocorrendo um ajuste adaptativo às mudanças nas demandas de energia durante um processo fisiológico ou patológico (DAVEY et al., 2000) (Figura 5).

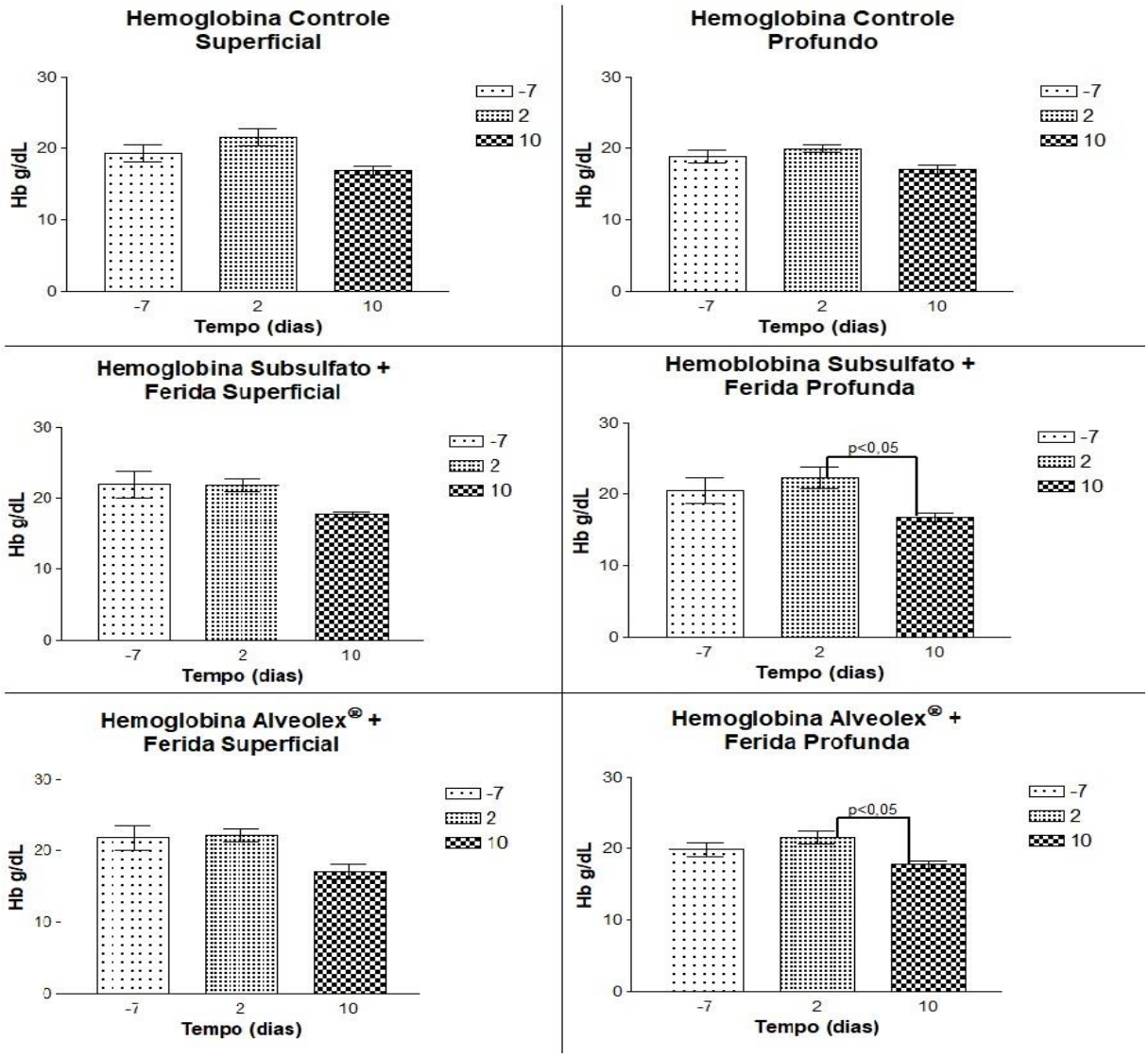

Figura 5 - Valores da hemoglobina das codornas submetidas aos ferimentos experimentais e diferentes protocolos hemostáticos. Os dados estão representados como média ± erro padrão. Os valores de p estão expressos nas figuras em que foram observadas diferenças significativas (Hb= hemoglobina; Controle= grupo controle (sem hemostático); Subsulfato= hemostático à base de subsulfato férrico; Alveolex®= hemostático à base de própolis; Ferida superficial= ferimento realizado em pele e subcutâneo; Ferida profunda= ferimento realizado em pele, subcutâneo e musculatura; -7= sete dias antes da cirurgia; 2= dois dias após cirurgia; 10= dez dias após a cirurgia).

Em relação a dosagem de fibrinogênio realizada nas três colheitas, a concentração dessa proteína se comportou de forma semelhante nos grupos controle e Alveolex®, com tendência ao aumento e sendo significativa no grupo com ferimento superficial e tratado com Alveolex® no dia 2 pós-cirúrgico, indicando uma resposta inflamatória em virtude da lesão tecidual (Figura 6), indo em encontro com o estudo realizado por Hawkey e Hart (1988), onde observou que a

dosagem de fibrinogênio em aves é uma ferramenta valiosa na triagem hematológica, indicando resposta inflamatória ou infecciosa, assim como ocorre em mamíferos.

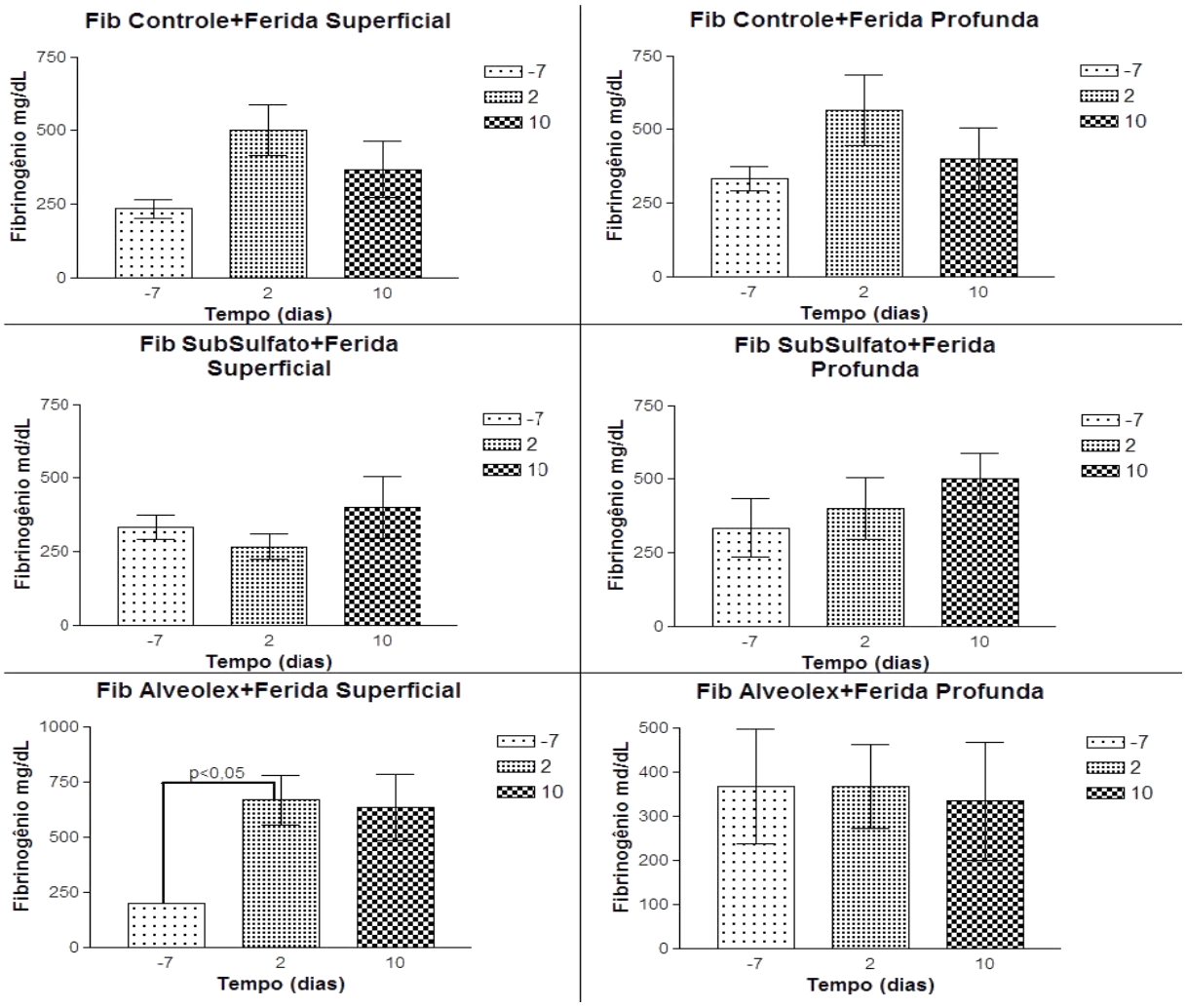

Figura 6 - Valores das dosagens de fibrinogênio das codornas submetidas aos ferimentos experimentais e diferentes protocolos hemostáticos. Os dados estão representados como média + erro padrão. Os valores de p estão expressos nas figuras que foram observadas diferenças estatísticas significantes. (Fib= fibrinogênio; Controle= grupo controle (sem hemostático); Subsulfato= hemostático à base de subsulfato férrico; Alveolex®= hemostático à base de própolis; Ferida superifical= ferimento realizado em pele e subcutâneo; Ferida profunda= ferimento realizado em pele, subcutâneo e musculatura; -7= sete dias antes da cirurgia; 2= dois dias após cirurgia; 10= dez dias após a cirurgia).

Em estudo realizado com galinhas por Georgieva et al. (2010), a concentração plasmática de fibrinogênio aumentou após a infecção das aves com a bactéria *E. coli* e a infestação com *E. tenella* sugerindo que o fibrinogênio é um indicador confiável de inflamação, infecção e também quando ocorre prejuízos nos tecidos moles.

Sendo assim, o fibrinogênio nas aves, assim como nos mamíferos, é uma proteína com função hemostática de fase aguda, ocorrendo a coagulação nas aves quando a trombina transforma o fibrinogênio plasmático em um coágulo de fibrina (HARR, 2010).

Em relação a resposta leucocitária encontrada nos exames de sangue, foi observado no dia 2 uma tendência no aumento de leucócitos totais em todos os grupos, sendo significativa para os grupos controle e Alveolex® submetidos a ferimento superficial (Figura 7).

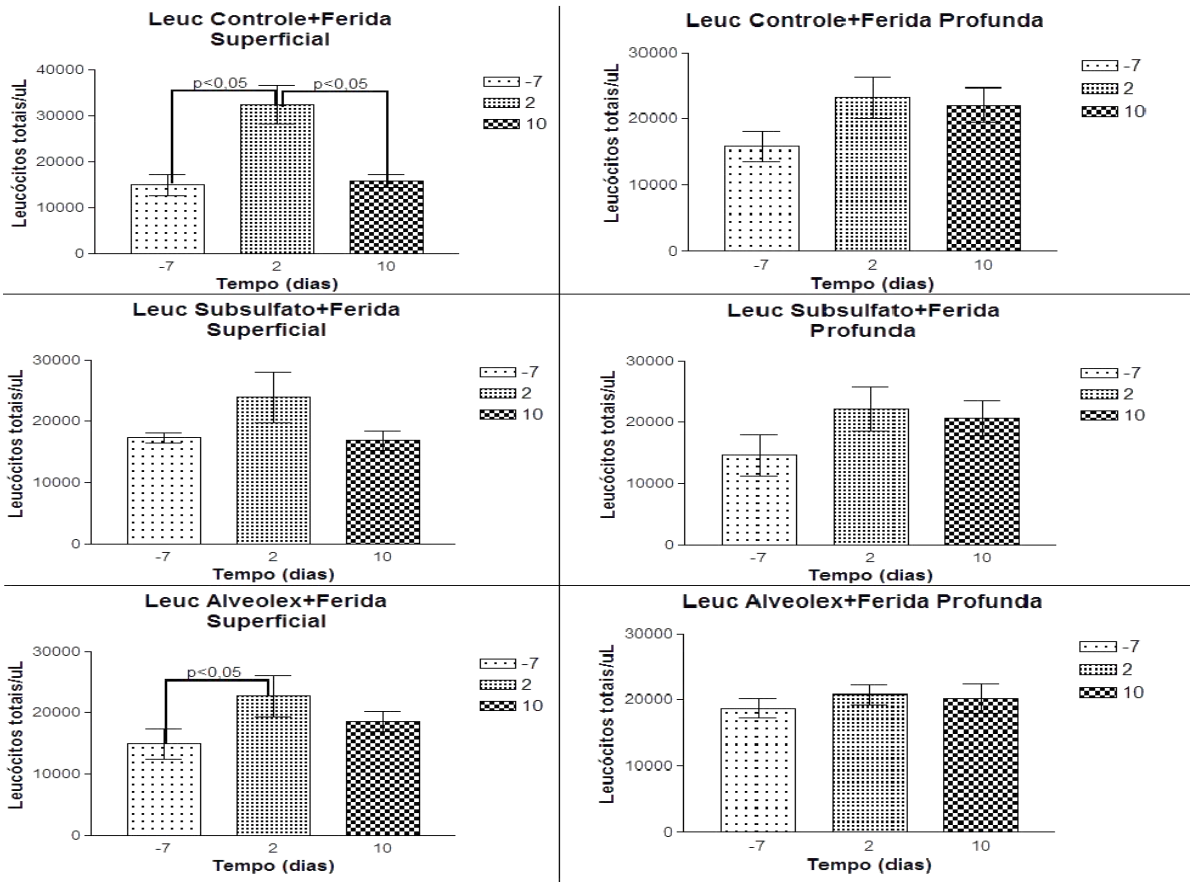

Figura 7 - Valores de leucócitos totais das codornas submetidas aos ferimentos experimentais e diferentes protocolos hemostáticos. Os dados estão representados como média + erro padrão. Os valores de p estão expressos nas figuras que foram observadas diferenças estatísticas significantes. (Leuc= leucócitos totais; Controle= grupo controle do experimento (sem hemostático); Subsulfato= hemostático à base de subsulfato férrico; Alveolex®= hemostático à base de própolis; ferida superifical= ferimento realizado em pele e subcutâneo; ferida profunda= ferimento realizado em pele, subcutâneo e musculatura; -7= sete dias antes da cirurgia; 2= dois dias após cirurgia; 10= dez dias após a cirurgia).

A resposta cicatricial nas aves ocorre pela mobilização, principalmente, de heterofilos (células semelhantes aos neutrófilos nos mamíferos) e monócitos ao local da lesão, sendo compatível com os eventos observados. A migração celular começa a ocorrer nas primeiras horas após lesão, ocorrendo vasodilatação e migração de heterófilos, monócitos e basófilos.

Após estes eventos, inicia a migração de linfócitos que podem durar três dias, até que se encerre a fase de reação inflamatória aguda. Após a inflamação aguda cessar, começa a reparação tecidual, ocorrendo uma fibroplasia discreta, que se inicia logo após a reação inflamatória, aumentando gradualmente durante sete a dez dias (PASS, 1989).

Os pontos de pele foram retirados ao décimo dia após a cirurgia, pois o intervalo de 10 a 14 dias, em geral, é suficiente para que a pele se cure completamente (BURKE et al., 2002).

Foi realizada a avaliação visual da ferida e utilizada uma escala adaptada em relação aos achados: edema, hematoma e formação de crosta, podendo variar de zero a nove para cada ave. Os dados obtidos para cada grupo estão descritos na figura 8:

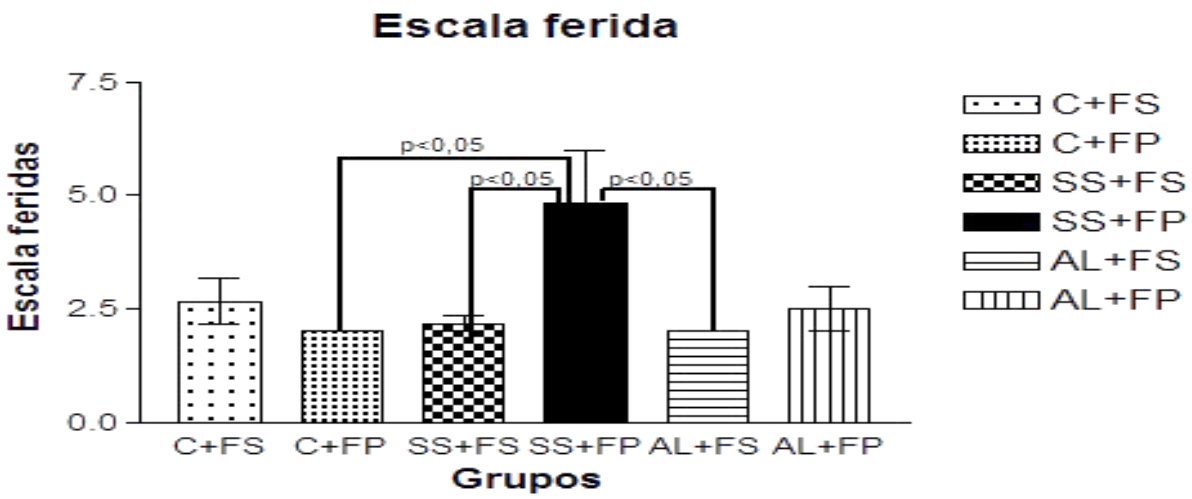

Figura 8 - Avaliação visual das feridas, utilizando escala adaptada das codornas submetidas aos ferimentos experimentais e diferentes protocolos hemostáticos. Os dados estão representados como média + erro padrão. Os valores de p estão expressos nas figuras que foram observadas diferenças estatísticas significantes (C+FS= Grupo controle com ferida superficial; C+FP= Grupo controle com ferida profunda; SS+FS= Grupo subsulfato férrico com ferida superficial; SS+FP= Grupo subsulfato férrico com ferida profunda; AL+FS= Grupo Alveolex® com ferida superficial; AL+FP= Grupo Alveolex® com ferida profunda).

É possível observar que as diferenças estatísticas ocorreram com o grupo que foi utilizado o hemostático a base de subsulfato férrico. Nesse grupo houve os maiores valores na escala, o que demostra que a cicatrização foi mais afetada. Os grupos que foram utilizados o hemostático Alveolex® teve seus valores próximos aos grupos controles, demostrando que esses grupos tiveram uma cicatrização muito próxima ao esperado, com fechamento da ferida ao décimo dia, quando foi realizada a retirada da sutura de pele e sem a formação de crostas que causassem o atraso na cicatrização.

No caso do grupo que foi utilizado o hemostático em pó a base de subsulfato férrico, ocorreu dificuldades no manuseio do produto para colocar na ferida e necessitou de uma quantidade de produto considerável quando comparado ao Alveolex®, tornando o sangramento mais longo. Durante a cicatrização, houve a formação de uma crosta na ferida e afastamento da borda, demorando a ocorrer a cicatrização completa, ou seja, houve uma reação do organismo contra corpo estranho.

O subsulfato férrico forma um coágulo marrom escuro quando o produto entra em contato com o sangue, podendo necessitar até cinco minutos para ocorrer a hemostasia completa. Pode ocorrer o atraso na cicatrização e variações na forma de cicatrização (LEMON et al., 1993). O subsulfato férrico não deve ser utilizado em folículos de penas, por exemplo, pois causa irritação e reação a corpo estranho, podendo causar granuloma, como foi possível observar no estudo realizados com as codornas (DEGERNES, 1994) (Figura 9).

Figura 9 - Ave do grupo que foi utilizado o hemostático em pó a base de subsulfato férrico em ferida profunda apresentando atraso na cicatrização com afastamento das bordas da incisão e reação ao hemostático, com formação de crosta.

No estudo realizado por Scarano et al. (2012) o subsulfato férrico foi utilizado para controles em sangramentos na odontologia humana devido ao seu efeito hemostático, pois

possui pH extremamente baixo e causa coagulação intravascular rápida. Contudo, não houve diferença estatística quando se utilizou o subsulfato férrico como método hemostático e houve uma hemostasia eficiente em seis casos dos dez que foram utilizados. O subsulfato férrico não foi utilizado em estruturas anatômicas importantes como nervo mandibular ou mental, seio maxilar ou assoalho do nariz e foi evitado o contato com osso cortical e tecidos moles.

Nas aves que foram utilizados o Alveolex®, a resposta celular vista nos exames de sangue e na cicatrização da ferida foi a mais próxima com grupo controle. Durante a cirurgia, o hemostático a base de própolis foi de fácil manuseio e aplicação na ferida, cessando o sangramento quase que imediatamente, ocorrendo mínima perda sanguínea, acelerando o processo de hemostasia. Além disso, o Alveolex® favorece a diminuição do tempo da lesão aguda, diminuindo a possibilidade de contaminações.

O Alveolex® já é utilizado na odontologia humana para evitar alveolites e diminuir a dor após extração dentária. Esse produto estimulou a formação de tecido ósseo e evitou a reabsorção óssea, possuindo atividade anti-inflamatória e antimicrobiana (PEREIRA et al., 2012).

No estudo realizado por Gregory et al. (2002) com ferimentos decorrentes de queimaduras em humanos, foi observado de forma clínica que os ferimentos tratados com creme à base de própolis apresentaram menor grau de inflamação e a cicatrização foi mais rápida. Os pacientes relataram também que a dor não foi um problema durante a cicatrização.

Em outro estudo, realizado por Sehn et al. (2009), feridas experimentais foram feitas em ratos, com procedimento cirúrgico e anestesia, sendo utilizado uma pomada a base de própolis no pós-cirúrgico, que influenciou o processo de cicatrização cutânea, estimulando a proliferação celular de queratinócitos e acelerando o processo de cicatrização, assim como observado nesse estudo que foram feitos com codornas domésticas.

Durante a necropsia das aves desse estudo, não foram observadas alterações macroscópicas nos órgãos abdominais e torácicos ou alterações na pele do membro pélvico direito, onde foi realizada a ferida experimental. No exame histológico foram encontrados achados como hiperceratose, fibroplasia, necrose, úlceras, infiltrados inflamatórios mononucleares e processo granulomatoso (Figura 10, 11 e 12). A localização foi importante sendo encontrados os achados histológicos em epitélio, tecido adiposo e musculatura podendo ser de forma localizada ou de forma difusa.

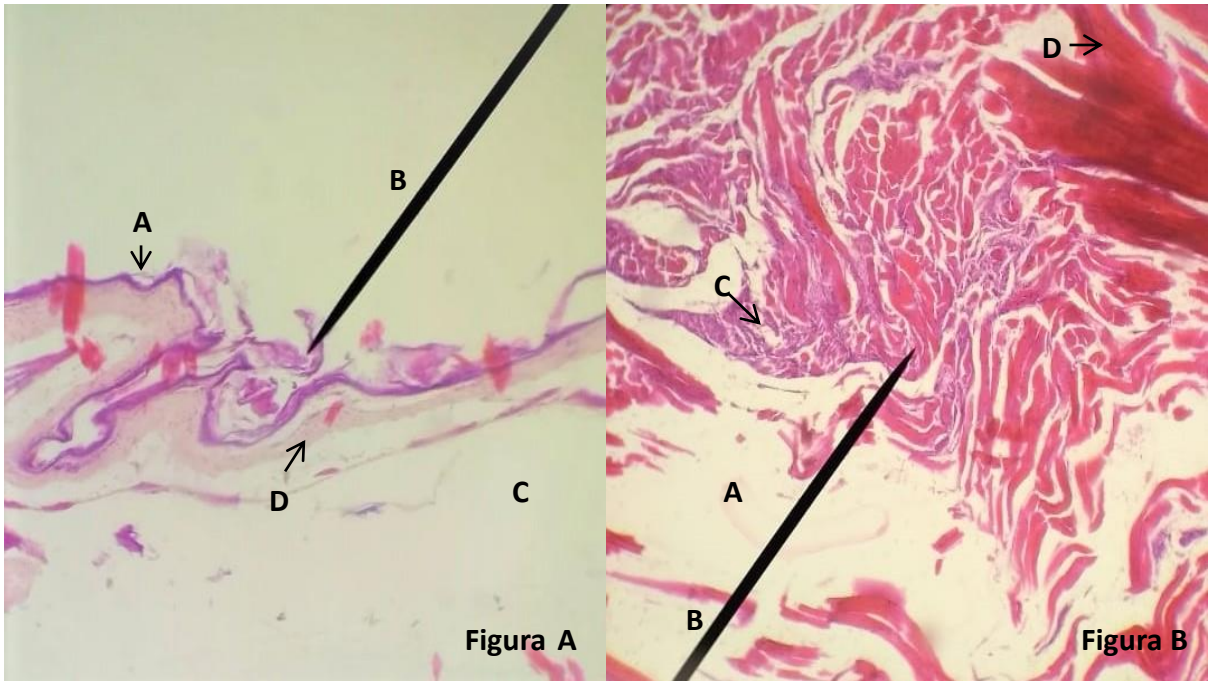

Figura 10 - **Figura A:** Atrofia epitelial (A) com hiperceratose difusa desproporcional (B) com exsudação proteica difusa (C) e degeneração hialina de epiderme (D). **Figura B:** Infiltrado inflamatório mononuclear difuso (A) com exsudação proteica difusa (B) entre fibras musculares e neovascularização (C) com hiperceratose (D) (H&E – 10X e 40X)

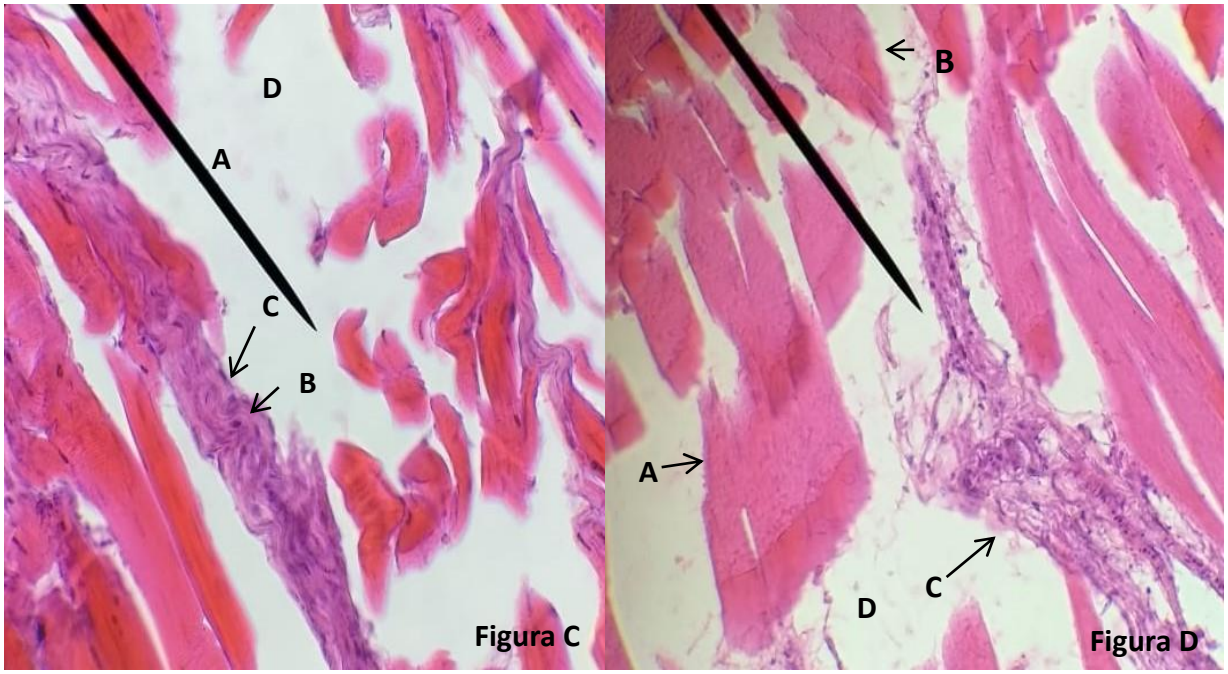

Figura 11 - **Figura C:** Hipertrofia muscular com núcleos periféricos (A), reação inflamatória mononuclear (B) e moderada fibroplasia (C) com exsudação proteica difusa (D). **Figura D:** Necrose muscular difusa (A) e hipertrofia muscular focal (B) com infiltrado inflamatório mononuclear difuso fibroso (C) e exsudato proteico difuso (D) (H&E – 40X)

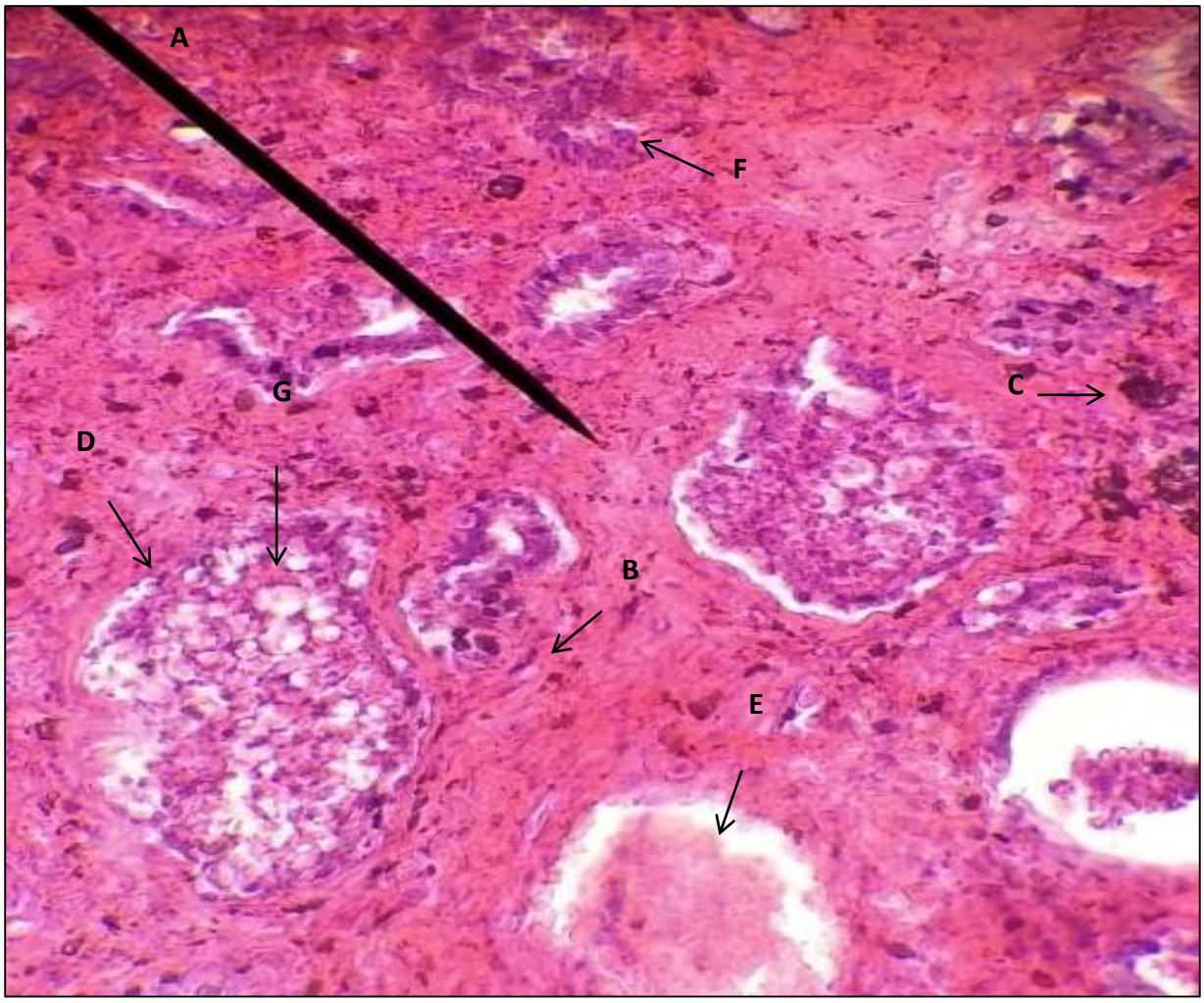

Figura 12 - Necrose difusa (A), discreta fibroplasia hipertrofica (B) com calcificação distrófica (C) associada a reação inflamatória granulomatosa (D) composta por exsudato proteico (E) e necrótico (F) , neovascularização (G) (H&E – 40X)

Os achados descritos na tabela 1 foram encontrados em todos os grupos, mas não houve diferenças significativas entre eles:

Tabela 1 - Descrição dos achados encontrados nos exames histológicos realizados em codornas com feridas experimentais utilizando hemostáticos, utilizando a média e desvio padrão em análises estatísticas.

		Achados histopatológicos					
		Hiperceratose	Fibroplasia	Necrose Muscular	Úlceras	Infiltrado Inflamatório Mononuclear	Processo Granulomatoso
CS	$\bar{x}$	1,833	1,500	1,500	0,3333	0,6667	1,667
	σ	0,9832	1,225	1,225	0,5164	1,033	1,033
CP	$\bar{x}$	2,167	1,167	1,333	0,0	1,500	0,6667
	σ	1,169	0,9832	1,506	0,0	1,378	1,033
SFS	$\bar{x}$	1,667	1,500	2,333	0,1667	0,8333	1,333
	σ	0,8165	1,225	0,5164	0,4082	1,329	1,506
SFP	$\bar{x}$	2,000	1,833	2,667	0,0	1,500	0,8333
	σ	1,095	1,472	0,5164	0,0	1,643	1,329
ALS	$\bar{x}$	2,333	1,133	1,833	0,1667	0,8333	1,833
	σ	0,8165	1,211	0,9832	0,4082	1,329	1,472
ALP	$\bar{x}$	1,833	2,333	1,667	0,1667	1,500	1,500
	σ	1,472	1,211	1,366	0,4082	1,643	1,643

CS: Grupo controle e superficial; CP: Grupo controle e ferida profunda; SFS: Grupo com subsulfato férrico e superficial; SFP:Grupo com subsulfato férrico e profunda; ALS: Grupo Alveolex® e superficial; ALP: Grupo Alveolex® e profunda; $\bar{x}$: Média; σ: Desvio Padrão.

Apesar da análise estatística não ter demonstrado diferenças significativas, algumas alterações apresentaram uma tendência a se desenvolver em maior intensidade em alguns grupos, tais como: necrose (subsulfato férrico), infiltrado inflamatório mononuclear (feridas profundas) e processo granulomatoso (feridas superficiais) (Figura 13).

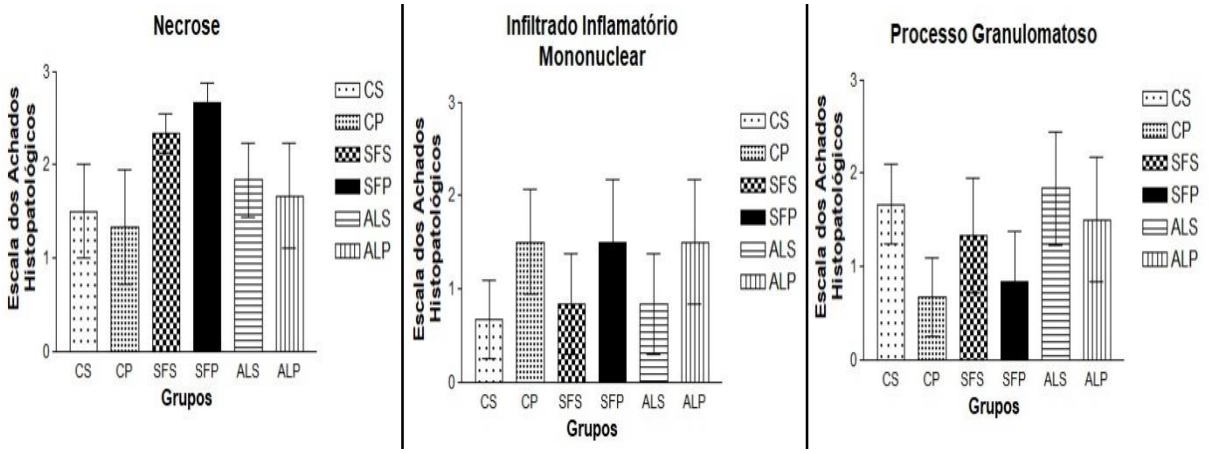

Figura 13 Avaliação dos achados histopatológicos das feridas, utilizando escala adaptada das codornas submetidas aos ferimentos experimentais e diferentes protocolos hemostáticos. Os dados estão representados como média + erro padrão. CS: Grupo controle e superficial; CP: Grupo controle e ferida profunda; SFS: Grupo com subsulfato férrico e superficial; SFP:Grupo com subsulfato férrico e profunda; ALS: Grupo Alveolex® e superficial; ALP: Grupo Alveolex® e profunda.

Na avaliação histopatológica realizada no estudo com as codornas, foi possível observar maior incidência de necrose muscular nos grupos em que foi utilizado o subsulfato férrico. Este achado, possivelmente, ocorreu devido à reação ao corpo estranho inserido na lesão. O subsulfato férrico apresenta maior granulometria e ferro na sua composição, induzindo uma resposta inflamatória crônica, causando lesão tecidual pela persistência de células inflamatórias DEGERNES, 1994.

Na avaliação realizada por Lemon et al., (1993), foi provocado um defeito ósseo em mandíbulas de coelhos e utilizado o subsulfato férrico para o controle de hemorragias, sendo este mantido na lesão *in situ*. Na avaliação histopatológica, observou-se a presença de coágulos com subsulfato férrico e intensa resposta inflamatória ao corpo estranho, que causou atraso na cicatrização quando comparadas ao grupo controle sem hemostático.

Em outro estudo realizado por von Arx et al., (2006), o subsulfato férrico foi utilizado na cirurgia periradicular para controle de sangramentos em coelhos. Na cirurgia, houve extravasamento de sangue durante a aplicação do produto e após o sangramento ser controlado, foi realizada a curetagem e lavagem no local para retirar o subsulfato férrico residual. Na análise histolopatológica, foi possível observar a presença de células gigantes e a presença de material estranho formando uma grave inflamação crônica no tecido após 3 semanas de cirurgia, seguida por redução da resposta inflamatória na análise histopatológica com 12 semanas após a cirurgia.

No exame histológico da região onde foi realizada a ferida cirúrgica, foi possível observar a presença de infiltrados inflamatórios mononucleares indicando um processo inflamatório crônico. Nesses processos estão presentes principalmente células como macrófagos e linfócitos T, indicando resposta tecidual, podendo ocorrer destruição do tecido devido a persistência dessas células inflamatórias no tecido (KUMAR et al., 2015).

A presença de células como macrófagos e linfócitos é característica da derme, onde há maior presença de vasos sanguíneos. Consequentemente, quando ocorre lesão atingindo esta camada, a primeira resposta do organismo é através dessas células, caracterizando a formação de infiltrados inflamatórios mononucleares, como observamos nos grupos com ferida profunda, tanto o controle, quanto os grupos com hemostáticos à base de subsulfato férrico ou própolis descritas na figura 13 (MONTEIRO-RIVIERE, 2012).

Em alguns casos a reação inflamatória aguda dura semanas, mas quando a inflamação persiste por meses ou até anos, o processo se torna crônico. Esse processo crônico pode ocorrer devido a presença de material estranho que não pode ser fagocitado ou solubilizado durante a fase aguda. Na inflamação crônica persistem células mononucleares como macrófagos, monócitos e linfócitos e estas células permanecem no tecido se não conseguirem solubilizar o material ingerido, atraindo fibroblastos, que produzem colágeno por longos períodos, formando uma massa chamada de granuloma. Nessa fase, de resolução ou organização tecidual, não há sinais cardinais de inflamação (LI et al., 2007), como ocorreu em algumas aves desse estudo, ocorrendo a formação de granulomas em tecido adiposo e/ou musculatura para contenção da evolução do processo agudo da inflamação, onde as consequências são mais graves.

A formação do granuloma ocorre de forma mais acentuada nos grupos com feridas superficiais, tanto controle, quanto com o uso de hemostáticos, pela característica anatômica da pele. Na epiderme, há menor quantidade de vasos sanguíneos e maior presença de células epiteliais. Com isso, quando ocorre uma resposta à lesão, o organismo tenta rapidamente isolar o agente agressor, atraindo fibroblastos para remodelar o tecido e com isso, ocorre a formação de granuloma descrito na figura 13 (MONTEIRO-RIVIERE, 2012).

No estudo executado por Rahal et al. (2003), utilizando ratos, foi realizada a ferida cirúrgica na região torácica lateral direita onde um grupo de animais foram submetidos ao tratamento com própolis. No exame histológico do 3º e 7º dia deste grupo foi possível observar infiltrados inflamatórios mononucleares e no 14º dia a ferida já estava totalmente reepitelizada, os mesmos resultados encontrados neste estudo. Algumas diferenças são encontradas na

descrição histopatológica, devido a diferença nos dias das coletas de material para os exames histopatológicos realizados. No trabalho de Rahal et al. (2003), os exames histopatológicos foram realizados com poucos dias, diferente do estudo aqui realizados com codornas, onde os exames foram realizados com 30 dias e 90 dias após lesão para observar a recuperação do tecido logo após a cicatrização aos 30 dias e com a recuperação completa do tecido, com 90 dias.

No exame histológico foi possível observar ainda o processo de reepitelização que tem como objetivo restaurar a epiderme após a lesão, assim como hiperceratose indica um prognóstico positivo no desenvolvimento da inflamação. A epiderme funciona como uma barreira cutânea, sendo formado por epitélio estratificado composto por várias camadas de queratinócitos, que fornece uma barreira física entre o organismo e o meio ambiente, protegendo contra patógenos externos e limitando a perda de fluidos. Os queratinócitos começam em um estado proliferativo na camada basal, ocorrendo diferenciação quando passa pelas camadas intermediárias até chegar na camada cornificada, onde se torna remanescentes achatados de células mortas (PASTAR et al., 2014).

Foi possível observar ainda a presença de fibroplasia no tecido analisado. Este processo se encontra na fase de proliferação da inflamação e tem o objetivo de substituir o tecido dérmico ferido. A matriz extracelular provisória formada pelo coágulo de fibrina (rico em fibronectina) promove a orientação para que as células migrem para área lesada, para a formação da angiogênese e da fibroplasia (LI et al., 2007).

A fibroplasia tem como aspecto fundamental a produção de substâncias essenciais e colágeno pelos fibroblastos. O primeiro passo da fibroplasia e formação de novos vasos através de ramificações que ocorrem de vasos próximo a lesão, que fornece sangue e nutrientes. Em 48 horas, os fibroblastos migram até as bordas da ferida e usam os feixes de fibrina para orientar a cicatrização, ocorrendo então a deposição de colágeno coincidentemente quando a fibrina começa a desaparecer por fibrinólise (PHILLIPS, 2000).

A cicatrização de feridas é um processo complexo, que envolve vários mecanismos como coagulação, inflamação, fibroplasia, síntese e deposição de colágeno, angiogênese, epitelização, contração e remodelação. A progressão suave desses eventos leva ao fechamento precoce da ferida e nos casos onde a cicatrização de feridas é prejudicada, pode levar a alta morbimortalidade dos pacientes, devido ao risco de contaminação, por exemplo (PILLAI et al, 2010).

6. CONCLUSÕES

O estudo demonstrou que o hemostático a base de própolis, o Alveolex®, trouxe resultados melhores: facilidade no seu manuseio durante o trans-cirúrgico, hemostasia em poucos segundos e durante a avaliação visual da cicatrização, o Alveolex® não causou atraso na cicatrização e não prejudicou a saúde das aves. O hemostático a base de subsulfato férrico trouxe dificuldades no manuseio do produto e durante a aplicação, demorando mais para cessar a hemorragia, além de atrasar a cicatrização das feridas.

7. REFERÊNCIAS

AMAZON, K.; ROBINSON, M. J.; RYWLIN, A. M. Ferrugination caused by Monsel's solutions clinical observations and experimentations. **The American Journal of Dermatopathology.** v. 2, n. 3, p. 197-206, 1980.

BELLEVILLE, J.; CORNILLON, B.; PAUL, J.; BAGUET, J.; CLEDINNEN, G.; ELOY, R. Haemostasis, blood coagulation and fibrinolysis in the japanese quail. **Comparative Biochemistry and Physiology.** v. 71, n. 2, p. 219-230, 1982.

BURKE, H. F.; SWAIM, S. F.; AMALSADVALA, T. Review of Wound Management in Raptors. **Journal of Avian Medicine and Surgery.** v. 16, n. 3, p. 180-191, 2002.

CAMPBELL, T. W. Hematology of Psittacines. In: Weiss, D. J.; Wardrop, K. J. Scalm's Veterinary Hematology. 6. ed. Iowa: State Avenue, 2010. cap. 123, p. 968-976.

CARLSON, H. C.; ALLEN, J. R. The Acute Inflammatory Reaction in Chicken Skin: Blood Cellular Response. **American Association of Avian Pathologists.** v. 13, n. 4, p. 817-833, 1969.

COOPER, J. E.; HARRISON, G. J. Dermatology. In: Ritchie. B. W.; Harrison, G. J.; Harrison, L. R. Avian Medicine: Principles and Application. 1. ed. Florida: Wingers Publishing, 1994. cap. 24, p. 607-639.

DAVEY, C.; LILL, A.; BALDWIN, J. Variation during breeding in parameters that influence blood oxygen carrying capacity in shearwaters. **Australian Journal of Zoology.** v. 48, p. 347-356, 2000.

DEGERNES, L. A. Trauma Medicine. In: Ritchie. B. W.; Harrison, G. J.; Harrison, L. R. Avian Medicine: Principles and Application. 1. ed. Florida: Wingers Publishing, 1994. cap. 16, p. 417-433.

DE LA TORRE, R. A.; BACHMAN, S. L.; WHEELER, A. A.; BARTOW, K. N.; SCOTT, J. S. Hemostasis and hemostatic agents in minimally invasive surgery. **Surgery.** v. 142, n. 4, p. 39-45, 2007.

FAIR, J.; WHITAKER, S.; PEARSON, B. Sources of variation in haematocrit in birds. **Ibis.** v. 149, n. 3, p. 535-552, 2007.

GEORGIEVA, T. M.; KOINARSKI, V. N.; URUMOVA, V. S.; MARUTSOV, P. D.; CHRISTOV, T. T.; NIKILOV, CHAPRAZOV, T.; WALSHE, K.; KAROV, R. S.; GEORGIEV, I. P.; KOINARSKI, Z. V. Effects of Escherichia coli infection and Eimeria tenella invasion on blood concentrations of some positive acute phase proteins (haptoglobin (PIT 54), fibrinogen and ceruloplasmin) in chickens. **Revue de Médecine Vétérinaire.** v. 161, n. 2, p. 84-89, 2010.

GHISALBERTI, E. L. Propolis: a review. **Bee World.** v. 60, n. 2, p. 59-84, 1979.

GONÇALVES, G. A.M. & SALGADO, B. S. Necropsia cosmética em aves. **Archives of Veterinary Science**, v.16, n.2, p.9-17, 2011.

GREGORY, S. R.; PICCOLO, N.; PICCOLO, M. T.; PICCOLO, M. S.; HEGGERS, J. P. Comparison of propolis skin cream to silver sulfadiazine: a naturopathic alternative to antibiotics in treatment of minor burns. **Journal of Alternative and Complementary Medicine.** v. 8, n. 1, p. 77-83, 2002.

HALLORAN, C. M.; SLAVIN, J. P. Pathophysiology of wound healing. **Surgery (Oxford).** v.20, n.5, p. 1-5, 2002.

HARR, K. E. Overview of avian hemostasis. In: Weiss, D. J.; Wardrop, K. J. Scalm's Veterinary Hematology. 6. ed. Iowa: State Avenue, 2010. cap. 91, p. 703-708.

HAWKEY, C.; HART, M. G. An analysis of the incidence of hyperfibrinogenaemia in birds with bacterial infections. **Avian Pathology: Journal of the W.V.P.A.** v. 19, n. 2, p. 427-432, 1988.

HOLLANDER, J. E.; SINGER, A. J.; VALENTINE, S.; HENRY, M. C. Wound registry: development and validation. **Annals of Emergency Medicine.** v. 25, n. 5, p. 675-684, 1995.

HUSS, D.; POYNTER, G.; LANSFORD, R. Japanese quail (Coturnix japonica) as a laboratory animal model. **Lab Animal (NY).** v. 37, n. 11, p. 513-519, 2008.

IBGE – INSTITUTO BRASILEIRO DE GEOGRAGIA E ESTATÍSTICA. **Pesquisa de pecuária nascional:** efetivo de rebanhos, por tipo (cabeça), 2018. ICHILCIK, R.; AUSTIN, J. C. The Japanese quail (Coturnix coturnix japonica) as a laboratory animal. **Journal of the South African Veterinary Association.** v. 49, n. 3, p. 203-207, 1978.

JOHNSTON, D. E. Wound Healing in Skin. **Veterinary Clinics of North America: Small Animal Practice.** v. 20, n. 1, p. 1-25, 1990.

KATIYAR, A. K.; VEGAD, J. L.; AWADHIYA, R. P. Pathology of inflammatory-reparative response in punched wounds of the chicken skin. **Avian Pathology.** v. 21, n. 3, p. 471-480, 1992.

KENNETH, L. S.; BIENZLE, D. Determination and Interpretation of the Avian Leukogram. In: Weiss, D. J.; Wardrop, K. J. Scalm's Veterinary Hematology. 6. ed. Iowa: State Avenue, 2010. cap. 50, p. 345-357.

KRAHWINKEL, D. J.; BOOTHE, H. W. Topical and systemic medications for wounds. **Veterinary Clinics of North America: Small Animal Practice.** v. 36, n. 4, p. 739-757, 2006.

KUMAR, V.; ABBAS, A. K.; ASTER, J. C. Inflammation and repair. In: Robbins and Cotran Pathologic Basic of Disease. 9. ed. Philadelphia: Elsevier Inc., 2015. cap. 3, p. 69-112.

LARSON, P. O. Topical hemostatic agentes for dermatologic surgery. **The Journal of Dermatologic Surgery and Oncology.** v. 14, n. 6, p. 623-632, 1988.

LEMON, R. R.; STEELE, P. J.; JEANSONNE, B. G. Ferric sulfate hemostasis: Effect on osseous wound healing. I. Left in situ for maximum exposure. **Journal of Endodontics.** v. 19, n. 4, p. 170-173, 1993.

LI, J.; CHEN, J.; KIRSNER, R. Pathophysiology of acute wound healing. **Clinics in Dermatology.** v. 25, n. 1, p. 9-18, 2007.

LICHTENBERGER, M.; ORCUTT, C.; CRAY, C.; THAMM, D. H.; DEBEHNKE, D.; PAGE, C.; MULL, L.; KIRBY, R. Comparison of fluid types for resuscitation after acute blood loss in mallard ducks (Anas platyrhynchos). **Journal of Veterinary Emergency and Critical Care.** v. 19, n. 5, p. 467-472, 2007.

LUMEIJ, J. T. Avian Clinical Biochemistry. In: Kaneko, J. J.; Harvey, J. W.; Bruss, M. L. Clinical Biochemistry of Domestic Animals. 6. ed. New York: Academic Press, 2008. cap. 28, p. 839-872.

MICKELSON, M. A.; MANS, C.; COLOPY, S. A. Principles of Wound Management and Wound Healing in Exotic Pets. **The veterinary clinics of North America. Exotic animal practice.** v. 19, n. 1, p. 33-53, 2016.

MILLS, A. D.; CRAWFORD, L. L.; DOMJAN, M.; FAURE, J. M. The behavior of the Japanese or domestic quail Coturnix japonica. **Neuroscience and Biobehavioral Reviews.** v. 21, n. 3, p. 261-281, 1997.

MONTEIRO-RIVIERE, N. A. Tegumento. In: Eurell, J. A.; Frappier, B. L. Histologia Veterinária de Dellmann. 6. ed. Barueri: Manole, 2012. cap. 16, p. 320-349.

PASS, D. A. The pathology of the avian integument: a review. **Avian Pathology: Journal of the W.V.P.A.** v. 18, n. 1, p. 1-72, 1989.

PASS, D. A. Normal anatomy of the avian skin and feathers**. Seminars in Avian and Exotic Pet Medicine.** v. 4, n. 4, p. 152-160, 1995.

PASTAR, I.; STOJADINOVIC, O.; YIN, N. C.; RAMIREZ, H.; NUSBAUM, A. G.; SAWAYA, A.; PATEL, S. B.; KHALID, L.; ISSEROFF, R. R.; TOMIC-CANIC, M. Epithelialization in Wound Healing: A Comprehensive Review. **Advances in Wound Care.** v. 3, n. 7, p. 445-464, 2014.

PEREIRA, N. T.; ISSA, J. P. M.; NASCIMENTO, C.; PITOL, D. L.; ERVOLINO, E.; CUNHA, M. R.; PEDRAZZI, V. Effect of Alveolex on the Bone Defects Repair Stimulated by rhBMP-2: Histomorphometric Study. **Microscopy Research and Technique.** v. 75, n. 1, p. 36-41, 2012.

PEREIRA, N. T.; ISSA, J. P. M.; NASCIMENTO, D. C.; PITOL, D. L.; ERVOLINO, E.; CUNHA, M. R. D.; PEDRAZZI, V. Effect of alveolex on the bone defects repair stimulated by rhBMP-2: Histomorphometric study. **Microscopy Research and Technique.** v. 75, n. 1, p.36-41, 2012.

PEREIRA, B. M.; BORTOLO, J. B.; FRAGA, G. P. Topical hemostatic agents in surgery: review and prospects.. **Revista do Colégio Brasileiro de Cirurgiões.** v. 45, n. 5, p. 1-11, 2018.

PHILLIPS, S. J. Physiology of Wound Healing and Surgical Wound Care. **Journal ASAIO.** v. 46, n. 6, p. 52-55, 2000.

PILLAI, S. I.; PALSAMY, P.; SUBRAMANIAN, S.; KANDASWAMY, M. Wound healing properties of Indian propolis studied on excision wound-induced rats. **Pharmaceutical Biology.** v. 48, n. 11, p. 1198-1206, 2010.

PINTO, R.; FERREIRA, A. S.; ALBINO, L. F. T.; GOMES, P. C.; JUNIOR, J. G. V. Níveis de proteína e energia para codornas japonesas em postura. **Revista Brasileira de Zootecnia.** v. 31, n. 4, p. 1761-1770, 2002.

RAHAL, S. C.; BRACARENSE, A. P. F. R. L.; TANAKA, C. Y.; GRILLO, T. P.; LEITE, C. A. L. Utilização de própolis ou mel no tratamento de feridas limpas induzidas em ratos. **Archives of Veterinary Science**. v. 8, n. 1, p. 61-67, 2003.

RITCHIE. B. W.; HARRISON, G. J.; HARRISON, L. R. Appendix. In: Avian Medicine: Principles and Application. 1. ed. Florida: Wingers Publishing, 1994. p. 1329-1351.

RITZMAN, T. K. Wound healing and management in psittacine birds. **The Veterinary Clinics of North America. Exotic Animal Practice.** v. 7, n. 1, p. 87-104, 2004.

SCARANO, A.; ARTESE, L.; PIATTELLI A.; CARINCI, F.; MANCINO, C.; IEZZI, G. Hemostasis control in endodontic surgery: a comparative study of calcium sulfate versus gauzes and versus ferric sulfate. **Journal of Endodontics.** v. 38, n. 1, p. 20-23, 2012.

SEHN, E.; HERNANDES, L.; FRANCO, S. L.; GONÇALVES, C. C.; BAESSO, M. L. Dynamics of reepithelialisation and penetration rate of a bee propolis formulation during cutaneous wounds healing. **Analytica Chimica Acta.** v. 635, n. 1, p. 115-120, 2009.

SINGER, A. J.; ARORA, B.; DAGUM, A.; VALENTINE, S.; HOLLANDER, J. E. Development and validation of a novel scar evalution scale. **Plastic and Reconstructive Surgery.** v.127, n. 7, p. 1892-1897, 2007.

SINGH, R. K.; BAUMGARTNER, B.; MANTEI, J. R.; PARRENO, R. N.; SANDERS, P. J.; LEWIS, K. M.; BARRY, J. J. Hemostatic Comparison of a Polysaccharide Powder and a Gelatin Powder. **Journal of Investigative Surgery.** v. 32, n. 5, p. 393-401, 2018.

STETTENHEIM, P. R. The Integumentary Morphology of Modern Birds—An Overview. **The Society for Integrative and Comparative Biology.** v. 40, n. 4, p. 461-477, 2000.

THOMSON, A. E.; SQUIRES, E. J.; GENTRY, P. A. Assessment of factor V, VII and X activities, the key coagulant proteins of the tissue factor pathway in poultry plasma. **British Poultry Science.** v. 43, n. 2, p. 313-321, 2002.

VON ARX, T.; JENSEN, S. S.; HÄNNI, S.; SCHENK, K. Haemostatic agents used in periradicular surgery: an experimental study of their efficacy and tissue reactions. **International Endodontic Journal**. v. 36, p. 800-808, 2006.

VOSS, M.; SHUTLER, D.; WERNER, J. A Hard Look at Blood Sampling of Birds. **The Auk.** v. 127, n. 3, p. 704-708, 2010.

WEIR-M, J.; ACURERO, Z.; SALAS-A, R.; ARTEAGA-VIZCAINO, M. Blood coagulation factors in the black headed vulture (Coragyps atratus), a potential animal model for the study of haemostasis. **Thrombosis Research.** v. 113, n. 3-4, p. 269-273, 2004.